6

FACULTÉ DE MÉDECINE ET DE PHARMACIE DE LILLE

Année scolaire 1906-1907

N° 28

THÈSE

POUR

LE DOCTORAT EN MÉDECINE

PRÉSENTÉE ET SOUTENUE

Le 17 Juillet 1907, à 5 heures

PAR

M. DÉRÉMAUX (MARCEL-LOUIS-ÉMILE)

Né le 11 Août 1882, à Lille

DES

KYSTES SÉRO-SANGUINS DE LA RATE

Le Candidat répondra, en outre, aux questions qui lui seront adressées sur les différentes parties de l'enseignement médical

Président de la Thèse : M. DUBAR.

Suffragants : MM. CARLIER. GAUDIER. LAMBRET.

Suppléant : LE FORT.

LILLE

IMPRIMERIE LIÉGEOIS-SIX, RUE LÉON GAMBETTA

1907

FACULTÉ DE MÉDECINE ET DE PHARMACIE DE LILLE

Année scolaire
1906-1907

N° 28

THÈSE

POUR

LE DOCTORAT EN MÉDECINE

PRÉSENTÉE ET SOUTENUE

Le 17 Juillet 1907, à 5 heures

PAR

M. DÉRÉMAUX (MARCEL-LOUIS-ÉMILE)

Né le 11 Août 1882, à Lille

DES

KYSTES SÉRO-SANGUINS DE LA RATE

Le Candidat répondra, en outre, aux questions qui lui seront adressées sur les différentes parties de l'enseignement médical

Président de la Thèse : M. DUBAR.

Suffragants : MM. CARLIER.
GAUDIER.
LAMBRET.

Suppléant : LE FORT.

LILLE
IMPRIMERIE LIÉGEOIS-SIX, RUE LÉON GAMBETTA
1907

UNIVERSITÉ DE LILLE

FACULTÉ DE MÉDECINE & DE PHARMACIE

Doyen de la Faculté : M. COMBEMALE (✻, I. ✿ M.)

Clinique médicale	MM. LEMOINE (I. ✿),	Professeur
	COMBEMALE (✻, I. ✿ M.),	—
Clinique chirurgicale	FOLET (✻, I. ✿),	—
	DUBAR (✻, I. ✿),	—
Clinique des maladies cutanées et syphilit.	CHARMEIL (I. ✿),	—
Clinique obstétricale	GAULARD (I. ✿),	—
Clinique ophtalmologique	BAUDRY (✻, I. ✿, ✠),	—
Pathologie interne et expérimentale	SURMONT (I. ✿),	—
Pathologie externe et Clinique des maladies des voies urinaires	CARLIER (I. ✿),	—
Anatomie pathologique et pathol. générale.	CURTIS (I. ✿),	—
Hygiène et Bactériologie	CALMETTE (O. ✻, I. ✿, ✠),	—
Thérapeutique	CARRIÈRE (A. ✿),	Chargé du Cours
Médecine légale	PATOIR (A. ✿),	—
Physiologie	WERTHEIMER (I. ✿),	Professeur
Anatomie	DEBIERRE (✻, I. ✿),	—
Histologie	LAGUESSE (I. ✿),	—
Chimie minérale et Toxicologie	LESCŒUR (I. ✿),	—
Chimie organique	LAMBLING (I. ✿),	—
Physique médicale	DOUMER (I. ✿),	—
Matière médicale et Botanique	FOCKEU (I. ✿, ✠, ✠),	—
Pharmacie et pharmacologie	GÉRARD, Ernest (A. ✿),	—
Zoologie médicale et pharmaceutique	VERDUN (I. ✿),	—
Parasitologie	Th. BARROIS (I. ✿, C. ✠),	—

COURS COMPLÉMENTAIRES

Clinique médicale des enfants et syphilis infantile	MM. DELÉARDE (A. ✿),	Chargé du Cours
Clinique chirurgicale des enfants	GAUDIER (A. ✿),	—
Médecine opératoire	LAMBRET (A. ✿),	—
Accouchements et Hygiène de la première enfance	OUI (I. ✿),	Professeur adjoint
Maladies du système nerveux	INGELRANS (A. ✿),	Chargé du Cours
Pathologie externe	LE FORT (A. ✿),	Chargé d'un Cours
Médecine mentale	RAVIART,	Chargé du Cours

Doyens Honoraires : MM. FOLET (✻, I. ✿) et DE LAPERSONNE (✻, I. ✿).

Professeurs honoraires : MM. MONIEZ (✻, I. ✿), MORELLE (I. ✿).

Agrégés en exercice : MM. BÉDARD (I. ✿, ✠), CARRIÈRE (A. ✿), DELÉARDE (A. ✿), GAUDIER (A. ✿), PATOIR (A. ✿), LAMBRET (A. ✿), GÉRARD, Georges (A. ✿), VALLÉE (A. ✿), INGELRANS (A. ✿), LE FORT (A. ✿), BUÉ (A. ✿).

Agrégé libre : M. THIBAUT (I. ✿, ✠).

La Faculté a décidé que les opinions émises dans les dissertations qui lui seront présentées doivent être considérées comme propres à leurs auteurs et qu'elle n'entend n'y attacher aucune approbation ni improbation.

(Décision de la Faculté en date du 28 Février 1878).

A LA MÉMOIRE DE MA MÈRE

A MON PÈRE

Faible témoignage
de ma profonde reconnaissance

Meis et Amicis

A mon Président de Thèse

Monsieur le Professeur DUBAR

Membre correspondant de l'Académie de Médecine
et de la Société de Chirurgie
Chirurgien de l'Hôpital de la Charité
Chevalier de la Légion d'Honneur

INTERNAT 1905 & 1907

A Monsieur le Professeur COMBEMALE

Doyen de la Faculté de Médecine
Médecin de l'Hôpital de la Charité
Chevalier de la Légion d'Honneur

A Monsieur

le Professeur agrégé DELÉARDE

INTERNAT 1906

A mes Juges

A tous mes Maîtres

de la Faculté

Des Kystes séro-sanguins de la Rate

CHAPITRE I

HISTORIQUE

L'étude des tumeurs liquides de la rate est de date relativement récente. En effet, c'est Andral le premier qui, en 1829, nous donna des notions véritablement précises sur les kystes de la rate. Cet auteur rapporte qu'il a observé des kystes multiples disséminés dans l'intérieur de la rate et il les compare aux œufs de Naboth ; mais ce n'est pas une observation à proprement parler.

La première observation complète est due à Livois (1838), publiée sous le nom d'hyper-trophie de la rate. L'autopsie démontra qu'il s'agissait d'un kyste séro-sanguin de la rate du volume d'un gros œuf d'autruche.

Leudet, en 1853, signale la présence d'un kyste séreux trouvé à l'autopsie chez une femme atteinte d'affection mitrale.

Après lui, nous trouvons le cas de Rousset, signalé par Péan dans son ouvrage sur les tumeurs abdominales : « Kyste séro-sanguin chez une petite fille de 7 ans ».

Arrive ensuite la remarquable observation de Péan en 1867, importante au point de vue du diagnostic. Il s'agit d'un kyste séro-sanguin, confondu avec un kyste de l'ovaire, et pour lequel il fit le premier, la splénectomie pour kyste de la rate. La guérison s'ensuivit et depuis lors, cette intervention semble être la méthode de choix dans ces sortes d'affections.

Après les thèses de Magdelain, en 1868, et de Peltier, en 1871, qui réunissent les cas de kystes séreux connus alors, nous trouvons une note de Marcano et de Féréol, sur un kyste séro-sanguin traité avec succès par les caustiques.

Besnier, dans un article sur la rate (1874), dit quelques mots sur la pathogénie des kystes séreux et séro-sanguin connus avant lui.

Crédé, en 1881, pratiqua le premier en Allemagne une splénectomie suivie de guérison

pour un kyste séro-sanguin auquel il attribua une origine traumatique.

Puis viennent les observations de Spencer Wells (1888), de Bardenheuer et les quatre cas que Verneuil apporta au congrès de Marseille, en 1891. Il s'agissait de kystes à liquide hématique de la région de l'hypochondre gauche paraissant avoir des rapports intimes avec la rate. Il n'y eut du reste aucune vérification, soit nécropsique, soit opératoire.

L'année suivante, en 1892, Terrier rapporte à la Société de Chirurgie de Paris une observation de kyste séro-sanguin survenu chez une femme de 33 ans, pour laquelle il a fait une résection partielle de la rate. La malade guérit et Terrier adopte ce mode d'opération. La même année, Pilliet, ayant observé chez un chien un kyste séro-sanguin survenu à la suite d'un angiome, émet à la Société de Biologie, une idée d'où il résulterait que les kystes séro-sanguins de la rate ne seraient que des produits de transformation des angiomes.

Le Professeur Terrier insiste plus spécialement sur l'origine traumatique des kystes sanguins de la rate. Schalite, Ghetti, Heurtaux, Subbotic, Bacelli, Wicklein et presque tous les auteurs qui ont observé des kystes

hématiques de la rate, ou retrouvé un choc ou un effort violent comme origine des phénomènes douloureux qui, dans l'hypochondre gauche, ont précédé la tuméfaction.

Lejars, au XIVe Congrès de Chirurgie, partage cette manière de voir sur la nature traumatique des kystes sanguins de la région splénique.

Poterel Maisonneuve, dans sa thèse en 1898, reprend la question des kystes séreux et séro-sanguins de la rate et publie les cas connus jusqu'à cette époque.

Plus récemment, dans le courant de ces dernières années, nous avons trouvé des observations de Coville (1902) et Chavier (1902) permettant de saisir le mode de production et de terminaison des kystes de la rate. Au Congrès de Chirurgie, en 1904, Brunswic-le-Bihan apporta une sérieuse contribution à l'étude des kystes métaclastiques. C'est par ce mot, en effet, qu'il désigne les tumeurs de la rate ayant succédé à un traumatisme violent ou une déchirure de l'organe.

Dans le courant de 1905 parut la thèse de Camus, originale et très intéressante, traitant des hématomes spléniques et périspléniques où l'auteur rassemble de nombreuses observations de rupture de la rate et de traumatismes ayant

occasionné une hématocèle de l'hypochondre gauche.

Il relate les accidents secondaires et tardifs que peuvent provoquer ces hématomes enkystés ou non et les interventions chirurgicales auxquelles ils peuvent donner lieu.

A ce sujet, on lira, avec intérêt, la thèse de Vanverts (Paris 1897) et un article du même auteur sur les voies d'accès sur la rate (*Nord Médical,* 15 sept. 1903).

Enfin, dernièrement, en février 1905, il nous a été donné d'observer dans le service de notre maître, M. le Professeur Dubar, un cas de kyste séro-sanguin de la rate qui fut traité par la marsupialisation. Nous avons pu suivre le malade jusqu'à sa complète guérison et c'est ce qui nous a donné l'idée de ce travail.

Nous avons réuni en même temps quelques observations déjà publiées et connues de kystes sanguins et séro-sanguins de la rate. Il importe cependant de bien séparer ces deux variétés d'affection ; les derniers seuls sont à étudier, et ils retiendront particulièrement notre attention durant tout le cours de ce travail, car c'est un cas de ce genre que nous avons eu la bonne fortune de suivre dans le service de M. le Professeur Dubar.

CHAPITRE II

PATHOGÉNIE
ET
ANATOMIE PATHOLOGIQUE

OBSERVATION I

Personnelle

Recueillie dans le service de M. le Professeur Dubar

Le 24 décembre 1904, se présentait à M. le Professeur Surmont, M. R..., Léon, âgé de 28 ans, pour une anémie extrêmement marquée et accompagnée de douleurs violentes et de gonflement dans le ventre.

M. R... a été soigné en 1894-1895 pour de l'asthme ayant débuté à l'âge de 18 mois. — Rougeole vers l'âge de 8 ans. — Pas d'autres maladies antérieures — (Mère bien portante, père présentant un peu d'albuminurie depuis quelque temps, frère mort de néphrite post-scarlatineuse à 18 ans).

De l'asthme dont il a souffert dès l'âge de 18 mois jusque sa vingtième année, M. R... a gardé un thorax emphysémateux et un état d'anémie habituelle assez marquée. Depuis la vingtième année sous l'influence du traitement conseillé, séjour à la mer, iode, arsenic, l'asthme s'est fortement amélioré et les accès ont complètement disparu.

Depuis l'âge de 20 ans, M. R... a pu se livrer sans aucune gêne aux occupations assez fatigantes de représentant de commerce. Depuis dix ans environ, M. R... s'est fatigué l'estomac par un régime alimentaire défectueux et par des excès de café assez fréquents.

L'affection dont il se plaint aurait débuté en juillet 1903 et a procédé par crises (7 en tout), caractérisées par l'apparition subite de douleurs abdominales très intenses s'accompagnant de tendances à la syncope et nécessitant les traitements les plus énergiques : injections d'éther, caféine, etc. Ces crises ont été diagnostiquées différemment par les médecins qui en ont été les témoins. La première et la deuxième ont été diagnostiquées coliques néphrétiques, les autres n'ont pas reçu d'étiquette diagnostique connue du malade.

Les douleurs ressenties par le malade ont toujours été extrêmement vives, siégeant en des endroits variés, dans le ventre. Chacune d'elles s'est accompagnée de refroidissement des extrémités, de faiblesse et de rareté du pouls, de tendance à la syncope, et suivie d'un abattement profond et d'une fatigue qui a été de plus en plus prolongée à chaque crise.

Ce sont les caractères sur lesquels le malade est le plus catégorique. Ces renseignements, complétés ainsi qu'on le verra plus loin, étaient très diffus quand le malade s'est présenté à la consultation du Dr Surmont le 24 décembre 1904, le malade commençait à sortir pour la première fois depuis sa dernière crise qui remontait au 1er novembre 1904. Il se présente alors avec une anémie extrêmement marquée et des tendances à la lipothymie qui s'accusent sous l'influence de la fatigue de l'examen. Cette situation est encore exagérée par l'état d'anxiété dans lequel se trouve le malade qui vit dans la terreur d'une crise nouvelle et craint de mourir à son prochain accès. Il est

absolument décoloré, et présente l'aspect des grandes anémies et a le teint terreux.

L'examen de la poitrine ne révèle rien d'anormal sauf les déformations thoraciques en rapport avec son asthme et quelques légères sibilances. Du côté du cœur souffle d'anémie marqué à la base, souffle d'anémie également très marqué dans les vaisseaux du cou.

Le ventre présente un développement anormal, on trouve une énorme tumeur mate et assez nettement fluctuante. Elle siège au niveau de l'hypochondre gauche et descend profondément dans le ventre, elle est élargie transversalement beaucoup plus que ne le sont ordinairement les splénomégalies primitives et remonte en avant sous les fausses côtes qu'elle soulève plus que ne le font également ces tumeurs.

Son siège splénique est cependant rendu manifeste tant par les signes de palpation que par l'existence à l'auscultation d'un souffle splénique très intense.

Les caractères de la tumeur seront indiqués plus loin, mais, dès ce moment, le diagnostic clinique qui s'impose est celui de tumeur kystique de la rate. Certains caractères de palpation de cette tumeur, et en particulier la façon dont elle s'est développée sous les fausses côtes, font qu'il y a lieu de penser à l'existence d'un kyste hydatique, et une analyse du sang est décidée, tant pour vérifier ou infirmer l'hypothèse d'un kyste hydatique, que pour voir l'état exact de l'hématopoièse, étant donnée cette énorme tumeur de la rate.

En dehors des phénomènes précédents, le sujet présente le jour de l'examen une albuminurie légère. Cette albuminurie, apparue pour la première fois, semble être, ainsi qu'un peu de stomatite et de diarrhée qui existent depuis plusieurs jours, d'origine mercurielle et consécutive à trois injections d'huile grise répétées depuis quinze jours.

L'examen du sang ne donne pas de signes qui soient en faveur de l'hypothèse d'un kyste hydatique. Il y a éosinophilie relative qui peut s'expliquer par les hémorragies internes que semble avoir présenté le malade. Elle n'a pas l'intensité qu'elle revêt habituellement dans les kystes hydatiques.

Aussi le malade est-il adressé à M. le Professeur Dubar avec l'étiquette de kyste de la rate. M. R..., L... entre donc dans le service de M. le Professeur Dubar à la Maison de Santé de l'Hôpital de la Charité, le 18 janvier 1905.

L'affection qui l'amène aujourd'hui aurait débuté au mois de juillet 1903. A ce moment, en effet, et sans cause connue, R... éprouva subitement de vives douleurs généralisées dans tout l'abdomen avec irradiations dans l'épaule gauche et accompagnées de lipothymies. Ces accidents disparurent après cinq ou six heures, mais laissèrent le malade très déprimé pendant les quatre jours qui suivirent.

En septembre 1903, nouvelle crise de douleurs identique à la première, et le surlendemain apparut dans la région lombaire gauche un gonflement indolore qui sembla disparaître après une application de sangsues.

Environ un an après, vers la fin juin 1904, troisième crise offrant à peu près les mêmes caractères. Cependant les douleurs, d'abord généralisées comme précédemment, se localisèrent au bout d'une heure et présentèrent leur maximum d'acuité au niveau de l'hypochondre gauche sous les fausses côtes.

En août 1904, quatrième crise avec douleurs de début généralisées, puis localisées cette fois à l'hypochondre droit et accompagnées de vomissements bilieux et brunâtres.

Le 15 septembre 1904, survint une cinquième crise, de durée un peu plus longue, avec localisation des douleurs à la région hypogastrique.

Sixième crise le 14 octobre 1904. Elle fut marquée par le développement subit en une nuit d'une tuméfaction siégeant au côté gauche du ventre et se perdant sous les dernières côtes. Les accidents durèrent huit à dix jours. La tuméfaction aurait disparue après des applications de sinapismes.

Après chaque crise le malade présentait des signes très nets d'anémie et, pendant quatre ou cinq jours, il était fort déprimé.

Le 1er novembre 1904, apparut une dernière crise plus violente que les autres. Les douleurs, d'abord irradiées à tout le ventre, se localisèrent nettement à l'hypochondre gauche. Le 3 novembre, le malade eut une syncope. La palpation abdominale pratiquée à ce moment ne dénota rien de particulier. Un traitement au calomel fut institué qui provoqua des phénomènes d'hydrargyrime (Stomatite, troubles gastro-intestinaux, vomissements).

Le 5 novembre, survinrent des signes très nets d'hémorragie interne abondante (Pâleur de la face. — Décoloration des muqueuses. — Rapidité et petitesse du pouls. — Refroidissement des extrémités. — Lipothymies). En même temps apparut la tuméfaction pour laquelle le malade est entré dans le service, et, le 8 novembre, on en reconnut une seconde développée à la partie inférieure de la première.

Actuellement, on constate en découvrant le malade qu'il existe dans toute la partie gauche de l'abdomen une voussure volumineuse, bilobée, pyriforme, à grosse extrémité supérieure, et à petite extrémité inférieure plongeant dans la fosse iliaque gauche. Le lobe supérieur dépasse la ligne médiane de quatre travers de doigt. Le lobe inférieur reste bien limité à gauche. Cette masse paraît peu influencée par les mouvements respiratoires; elle est, au

contraire, le siège d'un soulèvement très net à chaque contraction du cœur.

La palpation n'est pas douloureuse. Elle permet de reconnaître que la voussure est déterminée par une tumeur élastique, rénitente par endroits et à bords arrondis. On ne peut y déterminer nettement le phénomène du flot et la recherche du frémissement hydatique demeure négative.

Cette tumeur est mate dans toute son étendue, et sa partie supérieure arrondie forme une courbe convexe en haut. La percussion montre qu'elle s'étend en avant sur la ligne mamelonnaire gauche, depuis le bord supérieur de la cinquième côte jusqu'à 30 centimètres au-dessous, et qu'en arrière, sur une verticale abaissée de la pointe de l'omoplate, sa partie la plus élevée correspond au neuvième espace intercostal.

En dedans et en haut, sa portion antérieure dépasse la ligne médiane, mais n'atteint pas les fausses côtes droites. En dehors et en arrière, elle occupe tout l'hypochondre et le flanc gauches. En bas, elle est constituée par une masse plus petite, arrondie, siégeant dans la fosse iliaque gauche.

L'estomac est refoulé à droite, le colon paraît difficile à localiser. Le foie paraît légèrement augmenté de volume, sa matité, sur la ligne mamelonnaire droite, s'étend depuis la cinquième côte jusqu'à 11 centimètres plus bas.

L'appareil digestif fonctionne normalement : digestions faciles, selles quotidiennes. Cependant le malade est très pâle et voit ses forces décroître de jour en jour.

Les urines sont abondantes, limpides, mais légèrement foncées. Une analyse, pratiquée le 20 janvier 1905, donne les résultats suivants :

Volume	550 centimètres cubes
Albumine	0 gr. 25 par litre.
Sucre	0 gr. 00 »
Urée	13 gr. 00 »
Acide urique	0 gr. 55 »

Le 25 janvier, l'albumine avait beaucoup diminué et le 27 l'urine n'en contenait plus que des traces très minimes.

L'examen du sang fut pratiqué à deux reprises par M. le Docteur Dehon, préparateur au laboratoire de pathologie interne, qui nous a communiqué la note suivante :

1er Examen : *26 décembre 1904*

Hématies par millimètre cube		4.006.500
Leucocytes » »		8.607
Formule leucocytaire :	mononucléaires	12 o/o
	polynucléaires	88 o/o
	éosinophiles	1.75 o/o

Pas d'anisocytose ni de poïkilocytose.
Pas d'anisochromie ni de polychromasie.
Pas de myélocytes, ni de mastzellen ni de markzellen.

2e Examen. — *11 janvier 1905*

Hématies par millimètre cube		4 210.000
Leucocytes » »		13.722
Formule leucocytaire :	Mono	31 o/o
	Poly	69 o/o
	Eosinophiles	1.25 o/o

Pas d'anisocytose ni de poïkilocytose.
Pas d'anisochromie ni de polychromasie.
Pas de myélocytes ni de mastzellen ni de markzellen.

En raison du volume de la tumeur, de sa forme, de sa situation et de sa consistance, MM. les Professeurs Dubar et Surmont, qui virent ensemble le malade, tombèrent d'accord sur le diagnostic de kyste de la rate, et, retenant parmi les particularités présentées par le sujet : le rapide développement de la tumeur, les phénomènes d'hémorragie interne qui accompagnèrent la dernière crise et les signes d'anémie observés, ils n'hésitèrent pas à penser qu'il s'agissait d'un kyste séro sanguin.

La participation du rein gauche à cette tumeur n'est pas démontrée, mais on peut y penser, car il existe un certain

degré de vacuité de la région lombaire gauche, et il y a du même côté un varicocèle très marqué.

Cependant, bien que les deux premières crises abdominales aient été diagnostiquées coliques néphrétiques, il n'y eut jamais d'émission d'urines sanglantes, ni de gravier, ni de sable ; le malade est très affirmatif à ce sujet.

Jusqu'à la dernière analyse d'urine qui remonte à un mois, les urines n'ont jamais présenté d'albumine ; le sujet est très catégorique sur ces points, son attention ayant été appelée vers les voies urinaires dès la première crise douloureuse.

Une intervention proposée est acceptée.

Le 31 janvier, après anesthésie chloroformique sans incidents, M. le Professeur Dubar pratiqua une laparotomie médiane sus-ombilicale avec prolongation de l'incision à quatre travers de doigt au-dessous de l'ombilic.

Le péritoine ouvert, il découvrit une tumeur kystique formée de deux lobes, l'un supérieur du volume d'une tête d'adulte, noirâtre, tendu et rénitent; l'autre inférieur présentant les dimensions d'une orange et offrant les mêmes caractères que le premier. Celui-ci avait contracté avec la paroi et les organes voisins, notamment l'estomac et le colon, des adhérences véritablement symphysaires.

Une ponction du petit kyste, pratiquée à l'aide de l'appareil Potain, donna issue à un liquide noir et épais nettement séro-sanguinolent et montra que les deux poches communiquaient entre elles par un orifice assez étroit.

Un clamp, posé sur le pédicule de réunion des deux kystes, permit d'extraire le plus petit malgré des adhérences assez solides avec le colon descendant.

La poche principale fut à son tour ponctionnée, on évacua ainsi trois litres et demi d'un liquide identique à celui qu'on venait déjà de recueillir. Cette poche fut ouverte et marsupialisée au niveau d'une contre-ouver-

ture pratiquée dans l'hypochondre gauche sur la ligne axillaire antérieure. Il était en effet impossible de songer ni à l'énucléation du kyste, ni à l'ablation de la rate, en raison des adhérences intimes qui les unissaient aux organes environnants ; particulièrement la séparation d'avec l'estomac et le gros intestin eut été tout-à-fait irréalisable. Un drainage énergique fut institué à l'aide de deux gros tubes en caoutchouc.

L'incision antérieure fut réunie par trois plans de sutures et un mickulicz laissé dans la plaie.

Le soir de l'opération, l'état du pouls nécessita l'injection de 300 grammes de sérum artificiel.

1er février. — Pansement. Les drains ont bien fonctionné. Urines abondantes.

2 février. — Injection de 250 grammes de sérum de Hayem. Etat général assez bon.

7 février. — Ablation du mickulicz médian et d'un des deux tubes de drainage du kyste.

10 février. — Ablation des points de suture. Etat général assez bon. Pas de douleurs abdominales. Les fonctions digestives sont normales. Le drain latéral est un peu repoussé.

11 février. — Un examen du sang permet de faire les constatations suivantes :

Hématies par millimètre cube		4.548 000
Leucocytes		23 515
Formule leucocytaire :	Mono	23 o/o
	Poly	76 o/o
	Eosinophiles	1.25 o/o
Richesse globulaire		1.576.896

Pas d'anisocytose ni de poïkilocytose.
Pas d'anisochromie ni de polychromasie.
Pas de myélocytes ni de mastzellen ni de markzellen

19 février. — Lavage de la poche à l'eau bouillie.

1er mars. — Lavages à l'eau boriquée. Le malade se lève.

12 mars. — Lavages de la poche à l'aide d'une solution de borate de soude à 40 °/oo.

19 mars. — On ajoute à l'alimentation du malade un peu de viande crue. Il prend, en outre, deux capsules de ferroplasma végétal par jour. A ce moment, la température est redevenue tout à fait normale. Voici, d'ailleurs, les courbes du pouls et de la température recueillies pendant les 20 jours qui suivirent l'intervention :

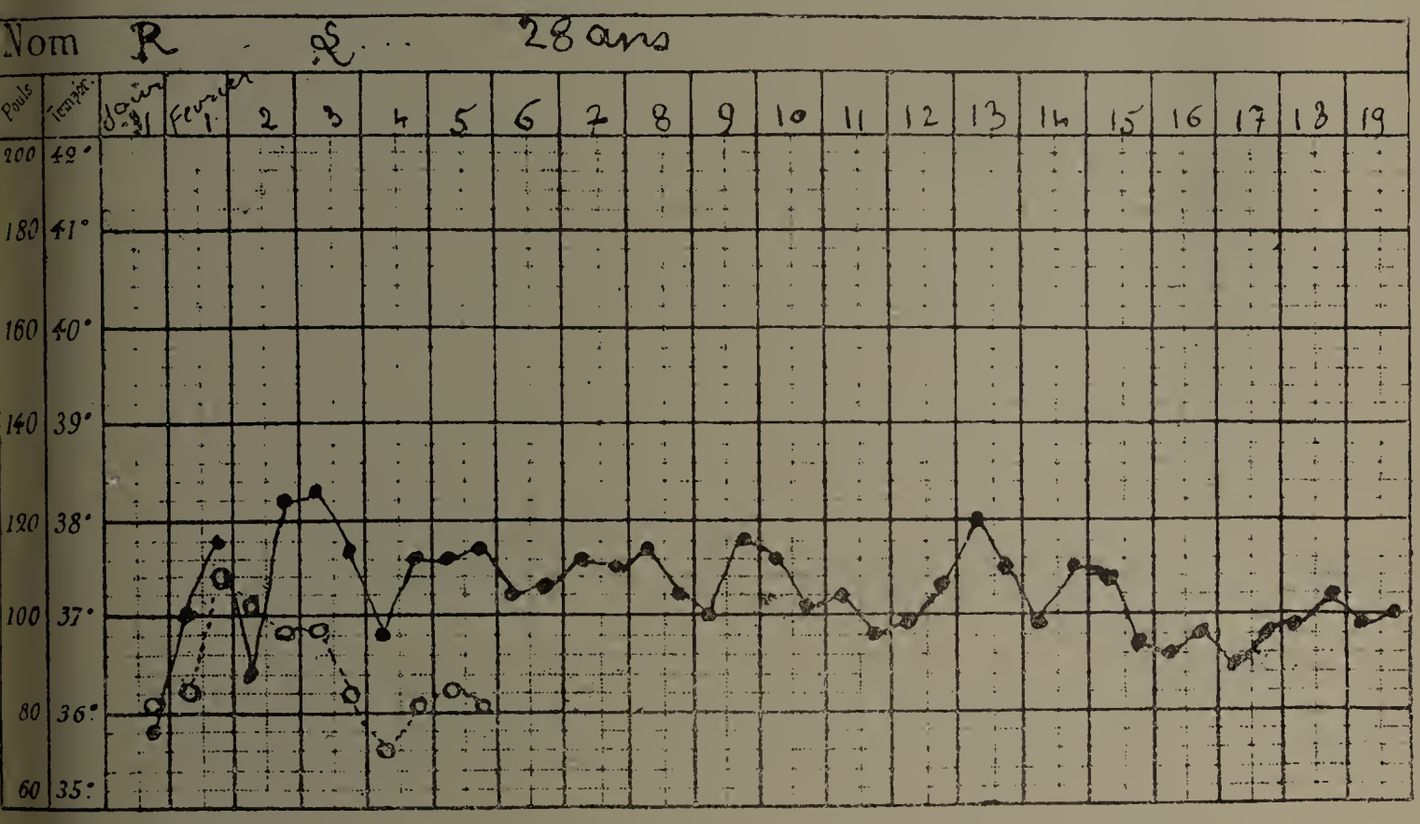

21 mars. — L'examen du sang fournit les résultats suivants :

Hématies par millimètre cube		4 970.000
Leucocytes » »		10.853
Formule leucocytaire :	Mono.	29 o/o
	Poly.	70 o/o
	Eosinophiles	1 o/o
Hemochromométrie :	Richesse globulaire	1.909.475
	Valeur globulaire	0,42

Examen du Sang sec : L'examen des plaquettes colorées ne révèle l'existence d'aucune hématie nucléée.

Ni anisocytose, poïkilocytose ni polychromasie.

28 mars. — Il reste dans l'hypochondre gauche une large fistule profonde d'environ 9 centimètres occupée par le drain. Le ventre est souple.

L'estomac paraît avoir repris sa position normale. La matité de la rate reste un peu étendue.

Le varicocèle gauche a disparu, la cicatrisation de la plaie abdominale antérieure est parfaite. Le malade quitte la Maison de Santé le 30 mars.

Dans les mois qui suivirent, le drain fut progressivement repoussé. Cependant, dans le courant du mois de juillet, R... présenta quelques douleurs assez vives au niveau de la fistule, avec une réaction thermique marquée; en même temps, la profondeur du trajet fistuleux diminuait de 2 centimètres en une nuit.

L'introduction d'une tige de laminaire, laissée 12 heures en place, fit sourdre quelques grammes de pus sanguinolent. On replace le drain après désinfection à l'eau oxygénée.

Les mêmes phénomènes se reproduisirent au début d'octobre, qui donnèrent lieu au même traitement. Ils n'ont plus reparu depuis.

En janvier 1906, R... déclare être en parfaite santé. Il persiste dans l'hypochondre gauche une petite fistulette qui se tarit peu à peu et ne l'incommode en aucune façon.

Examen anatomo-pathologique

Le liquide du kyste ensemencé sur différents milieux ne donna lieu au développement d'aucune colonie microbienne.

Injecté dans le péritoine d'un cobaye, il ne produisit aucune réaction, et ce petit animal était encore en excellente santé deux mois après l'injection, ce qui écarte toute hypothèse de tuberculose.

La recherche du fer, positive, et l'examen microscopique du liquide démontrent assez sa nature hématique.

Voici maintenant le résultat de l'examen anatomopathologique du petit kyste, qui a été pratiqué par M. le Professeur Curtis.

Tumeur kystique du volume d'une orange ; ses parois mesurent 5 millimètres dans les parties les plus minces et 7 à 8 millimètres dans les parties les plus épaisses.

La surface externe est lisse, couverte de petites brides et de petits lambeaux de tissu conjonctif lâche. La surface interne est brune irrégulière, parsemée de petits mamelons et de sillons qui lui donnent un aspect tubéreux.

La pièce a été coupée :

1° Dans les parties les plus minces (5 millimètres) ;

2° Dans les parties les plus épaisses (8 millimètres).

Dans ces deux régions, la structure est toute simple et absolument identique ; on peut donc appliquer aux deux régions la même description histologique.

Il est à noter qu'en aucun point de la paroi kystique on ne trouve rien qui puisse rappeler le tissu splénique, aucune trace du tissu de la rate.

La paroi est formée de fibres conjonctives disposées en couches parallèles à la surface dans la zone externe, intriquées en diverses directions dans le reste de l'étendue. Ce tissu conjonctif a subi presque partout la transformation hyaline ; les faisceaux paraissent homogènes, dépourvus de toute fibrillation ; les éléments fixes sont irréguliè-

ment disséminés le long des interstices des gros vaisseaux.

Dans la zone la plus externe de la paroi existent de gros vaisseaux artériels et veineux, ainsi que des agglomération de leucocytes en petits îlots. Ces vaisseaux mesurent 125 μ de diamètre pour les artères avec une lumière d'environ 60 μ. Les veines sont encore plus grosses, leurs parois formées de fibres lisses, surtout longitudinales, atteignent jusqu'à 130 μ, alors que la lumière est relativement plus petite : 60 μ comme celle des artères.

Les leucocytes forment surtout des agglomérations autour des vaisseaux artériels; ils sont disposés en gaînes péri vasculaires. On peut suivre ces éléments jusqu'au milieu de l'épaisseur de la paroi, où l'on rencontre encore des artères et des veines, mais de calibre plus petit ne dépassant pas 60 μ. Au-delà, vers la surface interne du kyste, la paroi se remplit de fentes vasculaires qui, par leur calibre et l'absence de paroi nettement délimitée, ne peuvent appartenir qu'à des vaisseaux veineux. Ces veinules à paroi mince se montrent orientées un peu dans tous les sens, mais surtout parallèlement à la surface interne.

Enfin, dans la zone la plus proche de la face interne du kyste, on retrouve les mêmes veinules avec un simple endothélium, mais dirigées maintenant toutes perpendiculairement à la surface interne du kyste, où les petites veinules forment comme un système de canaux qui s'élèvent tous verticalement vers le bord interne de la coupe et finissent par former, par leur réunion, des sortes de pelotons vasculaires disséminés le long de la surface interne du kyste. Dans cette région, les petites veinules se pressent par place les unes contre les autres, n'étant

plus séparées par aucune substance interstitielle. Elles se montrent remplies de globules rouges, de sorte qu'on a bien sous les yeux des dispositions qui rappellent un tissu presque caverneux.

Tout le bord de la coupe répondant à la surface interne du kyste est irrégulier, sinueux, mais on n'y trouve aucune trace d'un revêtement épithélial quelconque; il existe toutefois en ces régions des amas de cellules renfermant des pigments brunâtres; on retrouve par place la réaction du fer dans ces granulations d'origine évidemment hématique.

Il existe aussi quelques petites hémorragies interstitielles surtout au voisinage des petits pelotonnements des veinules que nous avons décrit précédemment.

En somme : Paroi épaisse, fibreuse, à dégénérescence hyaline à peu près générale parcourue de vaisseaux qui, vers la face interne, s'orientent perpendiculairement à celle-ci et forment en son voisinage immédiat des petits pelotons vasculaires accompagnés d'hémorragies et d'amas pigmentaires d'origine hématique.

Cette structure peut laisser supposer qu'il s'agissait, dans le cas présent, d'un angiome kystique ayant détruit tout le tissu splénique.

Il nous a paru intéressant de faire de cette observation le fond de ce travail, car il ne s'agit pas, dans le cas présent, d'une hématocèle péri-splénique enkystée, provenant d'une déchirure de la rate, mais bien d'une production kystique

à évolution propre, ayant la rate comme point de départ, mais ne rappelant que par ses symptômes les collections liquides formées aux dépens de cet organe.

Aussi nous étudierons d'abord la constitution intime de ces tumeurs, nous réservant ensuite d'examiner le mécanisme de leur formation et les causes qui peuvent influer sur leur développement. Dans les chapitres suivants nous aurons occasion de voir les symptômes qui traduisent ce genre d'affection, les complications qui peuvent survenir pendant son évolution et le traitement qu'il convient de leur appliquer.

Nous avons cru bon de rassembler en un tableau succint nos observations de kystes séro-sanguins de la rate, uniquement au point de vue de l'étiologie et de l'anatomie pathologique.

Nous verrons alors quelles conclusions nous sommes en droit d'en tirer.

TABLEAU RÉSUMÉ DES OBSERVATIONS

au point de vue étiologique et anatomo-pathologique

	ÉTIOLOGIE	ANATOMIE PATHOLOGIQUE	
		Macroscopique	Microscopique
Observation I ..... (Personnelle) Page 13.	*Crise initiale Pas de traumatisme*	Tumeur kystique à parois épaisses et lisses à l'extérieur, d'aspect tubéreux sur la face interne. Ligne brun noir stérile, contenant du fer. — Nature hématique.	Kyste fibreux, parcouru de vaisseaux avec hémorragies interstitielles. Structure des angiomes.
Observation II ..... (Terrier) Page 35.	*Origine infectieuse ou traumatique*	La paroi du kyste présente des dépôts calcaires, sa face intérieure est tomenteuse. Liquide : Sang coagulé et sérum.	Paroi formée de tissu conjonctif.
Observation III ..... (Moreschi et Ghetti) Page 39.	*Traumatisme*	Pulpe splénique de coloration normale. Liquide brun.	Rate normale. Kyste à parois conjonctives recouvertes par un épithélium.
Observation IV ..... (Schalite) Page 43.	*Accouchement*	Kyste contenant des lambeaux de tissu splénique dégénéré. Liquide brunâtre.	Pas d'examen.
Observation V ..... (Wicklein) Page 44.	*Accouchement*	Le liquide est constitué par du sang altéré.	Pas d'examen.
Observation VI ..... (Péan) Page 44.	*Traumatisme*	Liquide séro-sanguin, sans aucun débris.	Pas d'examen.
Observation VII ..... (Lejars) Page 53.	*Crise initiale douloureuse*	Paroi mince encroûtée de plaques noirâtres et de débris fibrineux. Liquide hématique.	Pas d'examen.
Observation VIII ..... (Chavier) Page 57.	*Traumatisme*	Kyste hématique trouvé à l'autopsie.	Pas d'examen.
Observation IX ..... (Péan) Page 62.	*Crise douloureuse initiale*	Tumeur analogue à une rate hypertrophiée à parois plus ou moins épaisses et d'aspect splénique. Liquide brun.	Paroi fibreuse sillonnée par un grand nombre de vaisseaux sanguins. Hématies et glomérules de Malpighi dans le liquide.
Observation X ..... (Coville) Page 66.	*Traumatisme*	Paroi interne tapissée de caillots. Liquide rouge brun.	Pas d'examen microscopique.
Observation XI ..... (Bacelli) Page 76.	*Traumatisme*	Il n'y a pas eu d'intervention.	
Observation XII ..... (Brunswich le Bihan) Page 78.	*Traumatisme*	Paroi résistante avec épaississement de tissu splénique. Liquide louche avec nombreux caillots. — Milieu stérile.	Dans le liquide, globules rouges déformés et leucocytes.
Observation XIII ..... (Jaboulay) Page 82.	*Crise initiale douloureuse*	Liquide couleur chocolat.	Pas d'examen.
Observation XIV ..... (Heurtaux) Page 85.	*Traumatisme*	Paroi épaisse et résistante, tapissée de caillots à l'intérieur. Liquide épais, visqueux, brun foncé.	Tissu fibreux, dense, à fibres feutrées. Dans le liquide, hématies. Leucocytes, cellules, granulo graisseuses.
Observation XV ..... (Morestin) Page 90.	*Traumatisme*	Liquide de nature hématique, avec caillots. — L'ensemble formant une bouillie ocreuse.	Pas d'examen microscopique.
Observation XVI ..... (Brunswich le Bihan) Page 97.	*Paludisme Traumatisme*	Liquide louche.	Hématies leucocytes.
Observation XVII ..... (Spencer Wells) Page 100.	*Paludisme*	Rate hypertrophiée. Liquide brun rouge.	Pas d'examen.
Observation XVIII ..... (Polosson) Page 102.	*Point de côté ancien*	Cavité à paroi tomenteuse, contenant de la boue splénique.	Pas d'examen.

On peut se convaincre à la simple inspection de ce résumé, où nous avons condensé toutes les observations recueillies, combien rares ont été les examens microscopiques des tumeurs enlevées. En effet, sur dix-huit observations rassemblées, il n'y en eut guère que deux, celle de Péan, p. 62, et la nôtre, où nous possédions des renseignements exacts sur la constitution intime des parois hystiques, les autres ne nous fournissent que des indications macroscopiques sur l'épaisseur de la poche, son degré de résistance et l'aspect de son contenu.

Il est piquant, en même temps, de constater que les malades qui font l'objet de ces deux observations (I et IX) ont présenté les mêmes symptômes au début de leur affection, chez le premier, ce sont des crises douloureuses, ayant présenté leur maximum d'acuité dans la région de l'hypochondre gauche ; chez l'autre, par des douleurs vives et de l'augmentation de volume de la même région.

Une étiologie analogue se retrouve chez la malade de l'observation VII, page 53, malheureusement nous n'avons trouvé nulle part trace d'un examan anatomo pathologique.

Chez ces malades l'absence notée de tout traumatisme semble bien indiquer que nous

nous trouvons en présence d'un état particulier de la rate qui, de ce fait, l'expose davantage aux hémorragies que chez des sujets sains.

Que chez les autres malades dont nous rapportons l'histoire le traumatisme ait été le point de départ, le *primum movens* de l'affection, nous ne le contestons pas, mais sommes-nous de ce fait en droit de conclure que même en dehors de toute violence extérieure, la crise douloureuse initiale ne serait pas apparue, ou que le kyste n'aurait pas persisté dans son évolution ? Évidemment non.

En effet, dans le cas qui nous occupe (observation I) sans vouloir diminuer en rien la valeur du traumatisme qu'il ait eu lieu dans un passé relativement lointain ou que très léger, même indirect, il ait paru négligeable aux yeux du sujet ; soit encore que l'absence de symptômes du côté atteint, l'évolution lente de l'affection et sa latence prolongée n'aient pas attiré l'attention du malade ; il n'en reste pas moins exact qu'une production vasculaire angiome ou état variqueux crée pour la rate une singulière prédisposition à l'hémorragie. On se trouvait bien en présence d'une production kystique, mais l'examen anatomo-pathologique a montré qu'il s'agissait avant tout d'un angiome.

La rate était donc prédisposée à l'hémorragie et l'on peut citer, avec juste raison, ce mot de Besnier : « Le traumatisme joue un rôle dans les ruptures spontanées, mais la rate est prête à se rompre quand intervient le traumatisme. »

Nous ne saurions mieux faire que de citer à l'appui de nos dires, l'avis émit par le Docteur Pilliet à la Société de Biologie, dans sa séance du 26 novembre 1892. Ayant trouvé chez un chien un kyste hématique de la rate et l'ayant examiné, Pilliet conclut qu'il s'agit d'angiome veineux, puisqu'il s'est développé dans la pulpe dont l'origine est veineuse ; c'est une sorte de tumeur congénitale bénigne qui, dans le foie comme dans la rate, n'est autre chose que le reliquat persistant de l'appareil hématopoïétique du fœtus. « A cause de la très faible résistance de la pulpe splénique, ajoute cet auteur ces angiomes ne restent pas limités comme dans le foie et ils peuvent donner naissance à des kystes hématiques d'un certain volume comme le prouve notre observation. »

Il est regrettable que nous n'ayons pu recueillir un plus grand nombre d'examens microscopiques de ce genre de tumeur ; ce qui nous eut permit d'admettre une explication

établie sur des bases plus solides, et essayer de mettre au point une question laissée un peu dans l'ombre par nos devanciers.

Cependant au point de vue pathogénique et momentanément du moins, nous pensons qu'il convient de proposer pour ces variétés de kystes la division suivante :

A. *Kystes séro-sanguins ou kystes vrais* déterminés par une hémorragie intra-kystique, consécutive à la rupture d'un vaisseau de la paroi d'un kyste séreux préexistant, kyste séreux dont nous n'avons pas à étudier ici le mode de formation.

B. *Kystes sanguins* qui comprennent :

A) *Kystes d'origine traumatique*, kystes métatraumatiques de Camus ; kystes métaclastiques de Brunswich-le-Bihan qui sont le plus fréquemment observés.

B) *Kystes d'origine angiomateuse* ou *angiomes kystiques* très rares, sans doute, mais sur lesquels il nous a paru utile d'attirer l'attention.

Nous ne nous occuperons que de ces deux dernières variétés.

La paroi qui enveloppe les hématomes enkys-

tés est de nature fibreuse, et d'épaisseur très variable, mince, transparente, prête à se rompre en certains endroits, elle devient en d'autres points beaucoup plus dense et d'une dureté presque ligneuse. Sa surface extérieure, quand elle n'adhère pas de toutes parts aux organes voisins, est lisse et unie ; on y voit ramper de grosses veines superficielles qui vont se jeter dans les vaisseaux spléniques.

La face interne est, en général, tapissée de caillots sur toute son étendue. Cependant on a signalé la présence de dépôts calcaires incrustés dans l'épaisseur de la paroi.

Au microscope, on y reconnaît des séries parallèles de faisceaux conjonctifs à trame plus ou moins serrée suivant l'ancienneté du tissu, avec, de loin en loin, quelques éléments cellulaires plats et allongés.

Toute différente est la structure des tumeurs d'origine vasculaire. On y trouve encore une paroi fibreuse, épaisse, véritable tissu de cicatrice par suite de la réaction péritonéale, mais cette paroi est très riche en vaisseaux, de calibre assez fort principalement à la périphérie et sans orientation bien nette. En se rapprochant de la surface interne, ces vaisseaux, surtout

représentés par des veines, se resserrent et se pelotonnent pour se diriger enfin normalement à la paroi hystique.

Une telle structure anatomique est bien de nature angiomateuse, son origine vasculaire ne peut être mise en doute ; et il faut donc chercher ailleurs que dans une déchirure splénique, le développement de semblables tumeurs.

Au point de vue macroscopique, ces kystes séro sanguins sont presque toujours uniques et même uniloculaires, souvent de volume énorme variant de la grosseur d'un œuf d'autruche à une tête d'adulte.

Quant au liquide qu'il contient, sa nature est très variable. Lorsque les hématies se dissolvent dans le sérum, il prend une teinte brun-chocolat, pouvant prendre plus tard l'aspect d'une boue noirâtre, la boue splénique, si le sang s'y trouve en grande abondance. Si, au contraire, les hématies sont peu nombreuses, le liquide devient plus fluide, plus clair également de couleur brun pâle tirant sur le jaune, pouvant donner le change au chirurgien et ne pas laisser supposer qu'une sérosité de cette nature a eu pour point de départ une collection sanguine.

« Il ne peut y avoir dans la rate, disait Poterel Maisonneuve, que deux sortes de tumeurs kystiques liquides ; celles qui ne sont pas hydatiques sont forcément séreuses. » C'est être un peu exclusif à notre avis, car ce qui a pu prêter à la confusion c'est que les kystes séreux peuvent avoir un liquide devenu secondairement hémorragique et que le contenu des kystes hématiques peut revêtir une apparence séreuse.

CHAPITRE III

ÉTIOLOGIE

Les kystes séro-sanguins de la rate ont encore une étiologie fort obscure.

Sans qu'il soit besoin de rencontrer dans les antécédents des malades des symptômes plus ou moins marqués de cachexie paludéenne, il est possible d'admettre que la malaria est une des causes les plus fréquentes de prédisposition à la maladie kystique, alors qu'on ne la signalait que pour la splénomégalie.

Dans l'observation II, Terrier invoque comme causes prédisposantes chez sa malade, l'évolution antérieure de maladies infectieuses (oreillons, diphtérie). D'autres n'admettent aucune cause de prédisposition.

Jusqu'à Terrier, l'influence du traumatisme avait été niée, cependant la plupart des auteurs

indiquent à l'origine une violence quelconque : coup, chûte, pression, etc...

En effet, nous voyons la malade opérée par Terrier se plaindre d'avoir reçu sur la partie latérale gauche de l'abdomen, un jet de douche maladroitement lancé et qui avait été le signal de symptômes douloureux. Ailleurs, dans l'observation III (Ghetti, 1896), c'est un coup sur le flanc gauche qui semble être le point de départ de l'affection.

« Cette origine traumatique, dit Lejars, se trouve communément dans l'histoire de ces kystes sanguins spléniques et périspléniques, et si l'apparition de la tumeur a parfois suivi de près l'accident local, il arrive plus souvent que le traumatisme déjà ancien n'ait pas eu de suites immédiates graves et que la tumeur ne se manifeste qu'à échéances plus ou moins retardées et parfois s'annonce par des accidents brusques et aigus ».

OBSERVATION II

Terrier. — *Bulletin de la Société de Chirurgie* (2 nov. 1892).

Kyste séro-sanguin de la rate

Mme G..., trente-trois ans, fréquemment malade dans son enfance, réglée à seize ans et demi, mariée à vingt-et-un ans, assez anémiée, eut successivement trois enfants. Il paraît y avoir eu des accidents de phlegmatia après la

première couche. Puis survinrent des accidents nerveux qui durèrent six mois environ. Mêmes crises nerveuses environ six mois après la deuxième couche, mais elles durèrent peu de temps. Le dernier enfant naquit à huit mois, et après cette nouvelle couche apparurent encore des accidents nerveux assez graves et persistants. La malade était toujours anémiée, et même on eut quelques craintes du côté des voies respiratoires : aussi fut-elle envoyée à Cannes.

A la fin d'avril 1891, Mme G... fut prise d'oreillons. A cette date, elle ressentait quelques douleurs de ventre et celui-ci semblait grossir ; ces douleurs étaient localisées à gauche.

En juin de la même année, attaque de diphtérie, d'ailleurs légère. Le ventre continue à grossir et les douleurs s'accentuent toujours à gauche. A la fin de juillet, mon collègue, le Docteur Ollivier constata l'existence d'une tumeur dans le flanc gauche ; tumeur qui paraît augmenter en août.

Je vois la malade à la fin d'octobre 1891, elle me fut adressée par mes amis et collègues, MM. Ollivier et Debove.

Au niveau de l'ombilic, remontant au-dessus et au-dessous de cette cicatrice, existe une tumeur du volume des deux poings, dépassant la ligne médiane, à droite de 4 centimètres, et se prolongeant à gauche de 10 centimètres environ. Cette tumeur est mobile de droite à gauche et de bas en haut. En haut et à gauche existe un large et solide pédicule qui remonte sous l'hypocondre. La tumeur est mate et résistante. Toute cette exploration est douloureuse, surtout au niveau du pédicule.

Je diagnostiquai un kyste, peut-être hydatique, de l'épiploon ou de la rate, et je rejetai l'idée d'un déplacement du rein émise par mes collègues des hôpitaux.

Un point à noter, c'est que la malade disait souffrir depuis un jour où, en prenant des douches, elle reçut sur la partie latérale gauche de l'abdomen un jet assez violent, maladroitement lancé qui occasionna à ce niveau une douleur vive laquelle persista après l'incident. On l'examina à ce moment et on ne trouva rien.

Pour Mme G..., il y a une relation absolue entre cette contusion et la lésion actuelle, car la tumeur s'est développée juste à l'endroit où elle fut frappée.

Je ne fus pas partisan d'une ponction qui n'aurait fort probablement donné qu'un résultat incomplet, en raison de la nature du contenu; et comme la malade demandait instamment à être débarrassée de sa tumeur, je me décidai à faire une laparotomie.

L'opération fut faite avec l'aide de mon ami et collègue, le Docteur Quénu, le 16 novembre 1891.

Incision médiane sus et sous-ombilicale; le péritoine ouvert, on repousse à droite l'épiploon, l'estomac et les anses grêles de l'intestin. On arrive alors sur une tumeur arrondie, adhérente de tous côtés à l'épiploon gastro-splénique ; ces adhérences furent assez facilement détruites. La tumeur, de couleur rouge brun, fut ponctionnée et on retira du sang avec des caillots; du reste, la poche kystique se déchire et le liquide s'écoule par cette déchirure. C'est un liquide noirâtre qui devient rutilant à l'air. La tumeur, demi vidée, le trocart s'étant obstrué par des caillots, la néoformation fut attirée au dehors et on vit qu'il s'agissait d'un kyste de la rate. Ce kyste semble formé par un décollement de la capsule et occupe la face concave de la rate, un peu hypertrophiée.

Excision, avec les ciseaux, de toute la paroi kystique et au ras de son insertion sur la rate ; puis cautérisation de la section et de la surface splénique incluse dans le kyste avec le thermo-cautère.

La rate, replacée dans l'hypocondre et le péritoine bien essuyé, on fit la suture de la paroi à trois étages. L'opération avait duré 56 minutes.

Les suites immédiates furent excellentes, sauf des douleurs vives le premier jour. Mais le quatrième jour la température monta par suite de l'apparition d'un abcès au niveau de deux points de suture, abcès qui fut suivi d'une induration profonde et d'accidents généraux, de vomissements rebelles évidemment réflexes.

Cette induration disparut à la longue sous l'influence des révulsifs (vésicatoires volants répétés). Le 20 décembre, la malade se lève et elle retourne chez elle le 30 décembre.

La convalescence est presque terminée à la fin de janvier 1892, et Mme G... se portait fort bien en février et mars 1892. En avril, après un long voyage et un deuil de famille, Mme G... offre quelques accidents thoraciques. En mai, un de ses enfants, se jetant sur elle, lui contusionne la région splénique qui, depuis lors, est douloureuse.

J'ai revu Mme G..., hier (2 nov., 1892), et ai constaté la persistance d'une hypertrophie légère de la rate, avec un peu de douleur à la pression ; du reste, il n'y a plus de tumeur et l'état général est assez bon, quoique la malade soit toujours fort nerveuse.

L'examen du kyste a été fait avec soin : le liquide est constitué par du sang coagulé (fibrine) et du sérum contenant des globules rouges et blancs, ceux-ci en proportion normale.

La paroi est formée de tissu conjonctif à fibres intriquées, présentant des dépôts calcaires par places ; sa face intérieure était tomenteuse et recouverte de fibrine.

OBSERVATION III

AUGUSTO MORESCHI et ALESSANDRO GHETTI, 1896

Splenectomia per cisti siero-sanguigna in milza mobile

(Résumée)

Catarina F!..., quarante deux ans, paysanne ; père, mère, frères, vivants et sains. A dix ans, scarlatine très bien guérie, réglée à quinze ans, sans douleur, mariée à vingt-trois ans. Elle eut huit enfants : grossesse, accouchements, puerpéralité, allaitement normaux. Dernier accouchement, 1er mai 1895, gémellaire.

Douze jours après son dernier accouchement, la malade eut de fortes douleurs dans l'hypocondre gauche, douleurs qui commençaieut vers le soir et duraient quatre ou cinq heures, et la contraignaient à se mettre au lit. Fut soignée avec cataplasmes sinapisés et, après vingt-cinq jours, les douleurs cessèrent.

Vers la seconde moitié de février 1896, comme elle portait une chaudière très pesante, elle eut comme une sensation de fracas au côté gauche, et une douleur vague qui dura quelques mois.

Vers la seconde moitié de juillet, pendant la moisson, elle reçut par malheur un coup de fourche de fer dans le flanc gauche, et peu de jours après, elle s'aperçut d'une petite bosse indolore qui augmentait tellement de volume qu'elle lui donna de l'inquiétude et qu'il fallut recourir au médecin. Celui-ci lui conseilla d'entrer à l'hôpital où elle fut accueillie le 23 août. La patiente n'a jamais fait de travaux excessifs ; n'a jamais porté de corset trop serré.

Etat actuel. — Sujet bien constitué, quoique un peu amaigri et un peu pâle. Aucune partie du corps, l'abdomen excepté, qui dirigea particulièrement notre attention. Les parois abdominales sont relachées. Matité hépatique

normale. On ne peut établir la matité splénique substituée par un son tympanique.

La percussion des régions rénales ne fait relever rien d'anormal.

Dans l'hypocondre gauche, on note une tumeur de de forme arrondie, de diamètre maximum d'environ 25 centimètres, facilement déplaçable en haut et latéralement, de consistance élastique, fluctuante. En attirant fortement la tumeur en bas, on provoque de la douleur, et en plaçant la main profondément entre celle-ci et le rebord costal, on arrive à sentir sûrement un pédicule qui va obliquement en haut sous les arcs costaux. Pas de frémissement hydatique. On ne réussit pas à porter la tumeur vers la loge lombaire, siège du rein.

Diagnostic. — On exclut ce qui a trait à une tumeur de l'utérus ou de ses annexes, par la position en haut dans l'hypocondre gauche, par l'indépendance absolue des organes génitaux, par le manque d'altération de la menstruation. Par présence du pédicule en haut, on exclut l'ovaire. Restent le rein hystique ou un kyste de la rate; on exclut le rein tout de suite, parce que ni sang ni pus dans l'urine fréquemment examinée, parce que matité dans toute l'étendue de la tumeur, tandis que s'il s'agissait d'un rein kystique, il y aurait du tympanisme donné par le côlon ascendant; parce que s'il s'agissait d'une tumeur du rein mobile, comme libre, elle devrait être repoussée sans difficulté vers la loge lombaire.

Il ne reste donc qu'à admettre une rate émigrante, affectée de kyste séro-sanguin par le mode d'évolution de la tumeur, immédiatement après une lésion traumatique que Terrier admet comme unique et principale cause, par manque de frémissement hydatique, par le déplacement de la tumeur, par sa forme, par la sensation nette de

fluctuation, par le pédicule palpable, par le manque de la matité splénique dans son siège anatomique.

Opération, 24 août 1896, par Moreschi. — Incision de 20 centimètres longitudinale, à trois travers de doigt de la ligne blanche. Deux clamps sur le pédicule ; puis ligature à la soie après transfixion. Libération des adhérences qui maintenaient la tumeur au côlon ascendant. Opération facile. Durée de l'opération : deux heures.

Examen anatomo-pathologique. — Le viscère enlevé pèse, y compris la tumeur, 1315 grammes. Dimensions : 29 centimètres sur 23 centimètres. La capsule splénique est de couleur rouge brun, tendant au gris, un peu rugueuse, facilement détachable et déchirable. La pulpe splénique, de couleur normale, se présente à la coupe un peu plus consistante qu'à l'ordinaire. La tumeur fait corps avec la rate dont elle encombre toute la surface antérieure externe : elle a une forme sphérique, couleur grisâtre brillante, et présente une fluctuation très distincte et très nette dans toute sa surface. Incision au milieu, et il en sortit un liquide de quantité, 950 grammes environ, de coloration noirâtre, assez limpide.

Après l'incision, la tumeur se rapetissa totalement, et les parois repliées, se rompaient facilement aux plus petites tractions.

Examen microscopique. — Rate normale. Les parois de la tumeur sont formées de tissu connectif, très lâche, avec un revêtement épithélial. Le liquide contient de nombreux globules blancs et rouges en état de désagrégation.

Ainsi se trouve confirmé le diagnostic que nous avions fait de kyste séreux hématique dans une rate mobile.

Suites. — Pas de fièvre, pas de suppuration, vomissements légers le lendemain de l'opération, arrêtés par des

inhalations d'acide acétique. Température maxima, 37° centigrades le troisième jour. Les quatre premiers jours, laitages, œufs, bouillons concentrés, marsala, puis viandes rôties, vins, lait et café.

1er septembre. — Enlèvement des points de suture.

Le 2, la malade commença à se lever et, le 6, elle quitta l'hôpital parfaitement guérie.

Examen du Sang

	Rapport des G. B. au G. R.	Hémoglobine
Avant l'opération.....	1 pour 300	85 pour 100
Troisième jour après l'opération	15 — 300	50 — 100
Neuvième jour après l'opération	15 — 300	52 — 100

Dans les deux observations qui précèdent, le traumatisme antérieur est noté et semble bien avoir été le point de départ d'un épanchement sanguin enkysté apparu plus ou moins tardivement après l'accident. La plupart des observations publiées dans la thèse de Camus paraissent concluantes à ce sujet.

L'argument en faveur du traumatisme semble donc indéniable du moins chez les prédisposés ; la production kystique se développant à l'endroit où le traumatisme a créé un milieu de moindre résistance.

L'accouchement, lui-même, peut intervenir également comme cause occasionnelle et tenir lieu de traumatisme dans la pathogénie de ce genre d'affection.

L'observation de Schalite et celle de Bacelli sont démonstratives à ce sujet.

OBSERVATION IV

(Schalite. — *Soc. de Méd. de Kieff, Wracht 1894 N°9*)

Kyste sanguin de la rate — Splénectomie — Guérison

La malade âgée de 36 ans est entrée à l'hôpital avec de la dyspnée, de la pesanteur et des douleurs abdominales. Il y a deux ans à la suite d'un accouchement, elle s'est aperçue de l'augmentation du volume du ventre et de l'œdème des jambes.

A l'entrée à l'hôpital la malade est très émaciée. Le ventre est énorme, la partie gauche est plus saillante que la droite et on y constate à la palpation une tumeur dure, indolore, plus ou moins mobile, remontant sous les côtes gauches où son bord supérieur ne peut être délimité. — Pas d'ascite.

Diagnostic. — Tumeur kystique ou kyste hydatique de la rate.

Laparatomie exploratrice. — On tombe sur une tumeur de couleur brune, adhérente au grand épiploon, et aux anses intestinales, de consistance mollasse. Ponction et évacuation de 8 litres de liquide brunâtre où nageaient des lambeaux de tissus splénique. La tumeur du volume d'une tête d'adulte, était formée d'une capsule remplie de lambeaux dégénérés de tissu splénique. Seule la partie supérieure de la rate était composée de tissu normal. Section des adhérences, section du pédicule entre 2 ligatures, extraction de la rate.

Suites opératoires: Bonnes. Deux mois après santé excellente.

OBSERVATION V

WIKLEIN, d'après BACELLI — *Il Policlino*, 1897.

Kyste hématique de la rate

Femme de 37 ans. S'aperçoit, après une couche, de la présence d'une tumeur dans le flanc gauche. Celle-ci augmenta rapidement et acquit son volume en sept semaines.

Laparotomie. — Tumeur kystique de la grosseur d'un poing reposant sur la face externe de la rate dont elle avait par pression rendu la surface concave. Le kyste et la rate formaient une tumeur en forme de gâteau ; le kyste était sous-péritonéal (sous-capsulaire) et le péritoine était très mince. Le contenu était du sang altéré et le parenchyme splénique n'était pas modifié.

Splénectomie. Guérison

WIKLEIN pense qu'il s'agit d'une hémorragie splénique par veine variqueuse. SUBBOTIC, qui rapporte le cas, croit à une hémorragie capsulaire.

Dans l'observation suivante l'apparition de la tumeur a précédé le traumatisme; et tout porte à croire qu'il s'agit d'une hémorragie dans un kyste séreux consécutive au traumatisme.

OBSERVATION VI

PÉAN (Clin. Chirurg. 1879-80)

Kyste unique séro-sanguin de la rate — Traumatisme antérieur

Femme traitée par le Docteur QUINTARD ; 28 ans, grande, bien réglée, pas d'enfants, très émaciée. Douleurs violentes et saillie anormale à l'hypochondre gauche depuis six ans, s'étant beaucoup accrue depuis un an.

Actuellement, tumeur volumineuse remontant sous l'hypocondre, dépassant la ligne médiane du côté de l'ombilic, remplissant la fosse iliaque gauche et un peu la droite ; liquide, fluctuante, homogène. Dyspepsie, alternatives de diarrhée et de constipation. Rien du côté des urines.

Diagnostic à la vue et à la percussion : kyste hydatique de la rate ou du rein.

Opération le 20 juillet 1879. — Incision exploratrice de 30 centimètres au-dessous des fausses côtes mettant à nu la tumeur. Reconnaissance du kyste à parois blanchâtres rosées, et de son siège dans la rate. Ponction avec un long trocart donnant issue à 4 litres de liquide séro-sanguin, sans débris d'hydatides. Kyste à parois molles, peu friables, attiré en dehors, excisé en partie. La résistance à la partie postérieure est irrégulièrement étalée à la surface. Nous nous décidons à exciser la portion attirée en dehors et à laisser celle-ci en place en la suturant aux lèvres de la plaie abdominale.

Double tube à demeure en caoutchouc rouge, allant dans un vase placé sur les côtés du lit, faisant siphon et servant à faire des injections émollientes d'abord, substitutives ensuite. Pas de péritonite de voisinage. La suppuration est complètement tarie en 42 jours.

La malade se plaignait d'avoir reçu un coup violent du côté de sa tumeur, six mois avant l'opération. Peut-être y avait-il eu à cette occasion un épanchement sanguin dans un kyste primitivement hydatique. La malade meurt l'année suivante de dysenterie.

Dans cette observation, le traumatisme paraît avoir déterminé l'accroissement et non la production du kyste. Il semble qu'il y ait eu une

rupture vasculaire à l'intérieur d'un kyste séreux préexistant qui, de ce chef, serait devenu séro-sanguin.

— Les kystes séro-sanguins de la rate ont été rarement observés, d'abord, parce qu'ils constituent une lésion rare en elle-même, et ensuite parce que longtemps méconnus, ils n'ont pas toujours été systématiquement recherchés.

— Les deux sexes paraissent indifféremment touchés. Peut-être les hommes, plus exposés aux efforts et aux traumatismes, fournissent-ils un plus grand nombre d'observations ?

C'est surtout dans l'âge moyen de la vie, entre trente et cinquante ans, qu'on rencontre le plus fréquemment ce genre d'affection Les kystes de cette nature paraissent très rares chez l'enfant, un peu moins chez le vieillard.

— Naturellement, dans nos contrées, les professions qui exposent aux émanations telluriques (terrassiers, mineurs, ouvriers travaillant dans les endroits humides et obscurs), de même toutes celles qui mettent obstacle aux fonctions du sang (oxyde de carbone, cuisinières), sont des causes prédisposantes en affaiblissant l'organisme par des maladies qui en sont le résultat.

Dans les pays chauds ce sera là où les fièvres malariennes sont endémiques que nous rencontrerons des kystes hématiques et séro sanguins de la rate. Aussi nous voyons que nos médecins coloniaux d'Algérie et de Tunisie ont contribué pour une large part à l'étude de ce genre d'affection.

Organe à la fois lymphatique et sanguin la rate ressent immédiatement l'influence de l'envahissement de l'organisme par les bactéries et leurs toxines, aussi se trouve-t-elle modifiée par la plupart des infections. C'est en créant une tare locale qu'agit la prédisposition morbide.

CHAPITRE IV

ÉVOLUTION CLINIQUE MARCHE

L'hématome, s'il n'est pas considérable, peut facilement passer inaperçu du malade et ne donner lieu à aucun accident immédiat ; il peut même se résorber s'il est de minime importance. Mais, par contre, un épanchement de cette nature peut facilement provoquer à longue ou brève échéance des accidents très sérieux et parfois mortels. Il est rare que cette collection sanguine atteigne de suite son volume définitif ; elle subit un accroissement progressif, en général limité par des adhérences protectrices, opposant une barrière suffisante à l'inondation péritonéale ; elle subit la transformation kystique, terminaison fréquente et inattendue ; les

parties environnantes ont isolé la collection sanguine, le kyste est formé.

Sans nous appesantir davantage sur les symptômes du début qui ne sont souvent que l'expression de la contusion du parenchyme splénique, nous verrons surtout la seconde période, lorsque l'hématome s'est constitué en tumeur sanguine périsplénique, offrant un ensemble de symptômes locaux et généraux comme une entité morbide bien définie.

Au début, quand il est peu volumineux, le kyste séro-sanguin peut facilement passer inaperçu du malade comme du médecin, étant donné le peu de troubles qu'il provoque ; mais lorsqu'il a acquis un certain volume, il refoule les organes environnants et donne lieu à une série de symptômes que nous allons passer en revue.

A l'inspection, on voit que le malade est plutôt amaigri, au teint jaune bistré, sur la voie de la cachexie. Le ventre est plus développé à gauche qu'à droite. L'hypochondre et le flanc gauches sont déformés, comme soulevés, les derniers espaces intercostaux semblent élargis et la partie correspondante du thorax ne semble prendre aucune part aux mouvements de la

respiration. Il n'y a, en général, pas de rougeur, quelquefois une légère ecchymose.

La palpation est très importante ; le malade étant convenablement placé pour l'examen, on perçoit que la tumeur abdominale déborde les fausses côtes, tandis que ses limites supérieures s'abritent sous le thorax. Elle a son pôle inférieur tourné vers l'ombilic ou même vers la fosse iliaque, en arrière la délimitation est plus délicate à cause de la masse sacro-lombaire. La tumeur est globuleuse, plus ou moins régulièrement arrondie, bosselée, parfois de consistance différente, molle par places, offrant ailleurs presque de la dureté liqueuse. L'épaisseur des parois abdominales et des parois du kyste ne laisse pas toujours percevoir nettemeut la fluctuation ; et pour peu que le kyste soit volumineux, elle se réduit souvent à de la rénitence.

En général, la pression est peu douloureuse.

On conçoit facilement qu'il soit impossible de mobiliser la tumeur bien qu'elle paraisse indépendante de la paroi abdominale.

On peut encore, par la palpation, reconnaître si la pointe du cœur est déviée ce qui ferait penser à un épanchement pleural.

Mieux que le palper, la percussion permet souvent une délimitation plus nette. La matité

se continue directement avec celle de la rate et l'on peut la circonscrire facilement, grâce aux organes sonores qui l'entourent. En avant, elle peut atteindre, en haut, jusqu'a la matité cardiaque, à droite, elle peut aller se confondre avec celle du foie, en arrière, elle confine au rein gauche. Il est rare que la tumeur occupe la fosse iliaque ; cependant celle-ci peut n'être que partiellement sonore tandis que le reste de l'abdomen est le siège d'un léger tympanisme. Il est bon de s'assurer que l'estomac est vide car la matité de cet organe pourrait devenir une cause d'erreur.

Quelle que soit la position du malade la zone de matité sur la ligne axillaire reste fixe et ne subit aucun déplacement.

L'auscultation ne sera guère d'une grande utilité, elle ne servira qu'en cas de pleurésie, ou à vérifier le déplacement de la pointe du cœur.

La ponction exploratrice n'est pas toujours à tenter, elle a pu déterminer de graves accidents, elle renseigne sur la constitution du contenu.

A la radioscopie, la tumeur se traduit par une ombre noire donnant une idée assez exacte de ses contours.

A côté de tous ces symptômes, il existe d'autres signes généraux d'ordre physiologique. Le malade est sujet aux palpitations, aux céphalalgies, aux douleurs névralgiques disséminées; il devient triste, morose et irritable. La tumeur s'opposant à l'accroissement de la cage thoracique en hauteur, on trouve de la gêne respiratoire, et cette dyspnée sera d'autant plus marquée que le kyste se développera vers le thorax.

Du côté de l'appareil digestif ce sera de la difficulté de la digestion, de la gastralgie, de la douleur épigastrique pendant les périodes digestives, de l'inappétence et parfois un peu d'occlusion intestinale passagère par compression du colon.

Du côté du système circulatoire on notera des palpitations. Le pouls est faible et dépressible. La compression des grosses veines donnera de l'œdeine et de l'ascite ou simplement du varicocèle comme chez notre malade de l'observation I. Il est rare d'observer des troubles de la sécrétion urinaire.

En résumé nous trouvons de la déformation au niveau de l'hypochondre gauche, une tumeur mate plus ou moins fluctuante se confondant avec la rate, un déplacement assez marqué des

organes voisins et des troubles généraux variés.

Si nous joignons à cet ensemble la douleur vague que certains malades accusent au niveau de l'hypochondre gauche, nous réunissons les principaux symptômes des tumeurs kystiques liquides de la rate et des kystes séro-sanguins en particulier.

Une fois constitué, un kyste séro-sanguin peut parfois rester stationnaire. La marche de l'affection sera plus ou moins rapide mais continue. En général, l'évolution du kyste provoque du côté du péritoine une réacton qui survient par poussées. Quelquefois, cette réaction s'entoure d'un cortège inquiétant qui détermine le sujet à une intervention.

Témoin la malade de Ménétrier, opérée par Lejars en 1901. Voici d'ailleurs la relation de ce cas.

OBSERVATION VII

F. Lejars (XIVe Congrès de Chirurgie, Paris, 1901)

Il s'agit d'une femme de 43 ans ; ses antécédents n'ont rien de bien spécial ; elle a eu six grossesses ; le second accouchement a été suivi d'accidents puerpéraux qui durèrent deux mois. Il y a trois ans, elle fit une fausse couche suivie d'accidents infectieux. Pourtant à part une leucorrhée assez abondante, qui traduit la métrite cervicale, ce passé pelvien ne semble avoir laissé que peu de traces.

Elle se portait bien en somme jusqu'au 30 mai 1900 qu'elle donne comme date initiale de sa maladie actuelle.

Elle fut prise subitement de douleurs aigues à la région épigastrique, de vomissements, de diarrhée; on crut à une colique hépatique, puis on pensa à la péritonite. Au bout de quelques jours cette crise violente se calmait, la douleur se cantonnait au côté gauche du ventre, mais demeurait très intense à ce niveau et contraignait la malade à garder le lit. Ajoutons qu'il n'y avait pas de fièvre.

Cet état douloureux se poursuivit pendant six mois, et le médecin traitant finit par émettre le diagnostic de pleurésie diaphragmatique et envoya la malade à l'Hôpital Tenon, où elle entrait le 19 décembre 1900, dans le service de notre collègue, M. Ménétrier.

A ce moment, elle était très amaigrie, elle avait perdu l'appétit. La douleur était toujours vive dans l'hypochondre et le flanc gauche.

A ce niveau, on constate une voussure très marquée qui empiète largement sur la région épigastrique et se prolonge dans la région lombaire, jusqu'à 3 centimètres de la colonne vertébrale ; dure et tendue à l'épigastre et dans l'hypochondre, la tumeur est molle, rénitente en arrière; elle est mate sur toute son étendue et la matité remonte de la crête iliaque à mi-hauteur du poumon gauche.

Pas de fièvre, pas d'œdème, pas de ganglions; l'examen des urines est négatif.

Dans la nuit du 21 au 22, se produisent quelques vomissements verdâtres. Le matin, M. le Docteur Ménétrier pratique une ponction à la seringue de Pravaz, dans la région lombaire, au point où la tumeur paraît le plus fortement fluctuante : il retire un liquide louche brunâtre.

Le 23, les vomissements continuent. La tumeur paraît devenir fluctuante sur une plus large surface : elle mesure dans son diamètre transversal, de l'hypochondre droit en avant à la gouttière vertébrale en arrière, 40 centimètres ; verticalement, 12 centimètres sur la ligne médiane ombilicale ; 8 centimètres en arrière sur la ligne descendant de la pointe de l'omoplate.

Le 24, M. Ménétrier fait une seconde ponction cette fois à la région épigastrique, à mi-hauteur de l'ombilic et du rebord costal gauche ; il retire trois seringues de Pravaz du même liquide brun, louche et sale.

Jusqu'au 3 janvier, la situation reste la même, il n'y a toujours pas de fièvre.

Dans la nuit du 3 janvier, survient un grand frisson, suivi d'une brusque élévation thermique à 39°3 ; le pouls est à 124. Les vomissements reparaissent et se répètent. La tumeur est tendue, très douloureuse, mais le reste du ventre n'est pas ballonné.

La fièvre reste aussi élevée le lendemain, le pouls aussi fréquent, mauvais ; la tumeur parait grossir.

Ce fut alors que M. Ménétrier me montra la malade et et que je constatai avec lui cette énorme collection kystique, remplissant tout l'hypochondre et le flanc.

L'intervention était urgente, elle fut pratiquée le 5 janvier. Je fis une longue incision en bas et en avant, dans la région lombaire, sur le relief maximum de la tumeur ; et après avoir traversé les plans aponévrotiques, j'arrivai de suite sur la paroi de la poche adhérente, paroi mince et friable qui s'effondra sous le doigt ; il sortit une grande quantité, au moins un litre et demi, de liquide noirâtre hématique, mêlé de grumeaux de même aspect, et je pénétrai dans une vaste cavité close, qui répondait en en arrière à toute la paroi lombaire, se prolongeait en avant jusqu'à l'ombilic, en bas jusqu'à la crête iliaque,

vers le haut, d'un point, toute la loge splénique paraissait envelopper l'extrémité inférieure de la rate.

La paroi de la poche, partout continue, semblait d'ailleurs assez mince, sauf en haut au niveau du cul-de-sac supérieur; elle était encroûtée de plaques noirâtres et friables, et de débris fibrineux qui furent détachés au doigt, puis la détersion fut achevée à l'eau bouillie, et un large drainage établi.

Cette intervention fit tomber les accidents, et la malade fort amaigrie et cachectique, reprit jour à jour ses forces. La guérison locale progressa lentement ; à la fin d'avril, la douleur reparut dans le flanc gauche où se dessinait de nouveau une tuméfaction profonde, et le 2 mai, je débridai le trajet qui restait à la partie inférieure de la cicatrice, et je fus conduit dans un diverticule profond qui fut curetté et détergé. En haut sous la curette il se produisit un suintement sanguin qui nécessita un tamponnement.

Aujourd'hui la cicatrisation est complète ; l'état général est redevenu tout à fait florissant et la malade a repris son notable embompoint.

Trois ans avant le début des douleurs et l'apparition du gonflement cette malade était tombée dans un escalier et s'était violemment heurtée le côté gauche ; il en était résulté une forte contusion et une large ecchymose de l'hypochondre gauche, rien de plus ; au bout de quelques jours tout semblait disparu, et ce fut d'une manière tout imprévue, brusquement, sans préparation aucune, que trois ans plus tard éclatèrent les accidents aigus qui firent penser à la péritonite, puis à la pleurésie diaphragmatique.

Le Docteur Chavier a publié en 1902, une observation analogue où un kyste hématique de la rate avait provoqué une déchirure de l'estomac ; la tumeur fut trouvée à l'autopsie.

OBSERVATION VIII

Docteur CHAVIER (*Bulletin médical*, 1902)

Kyste hématique de la rate

Le soldat C..., du 4e bataillon d'Afrique, se présente à nous, pour la première fois, à Gabès, le 9 juin 1892. Il se plaint d'une constipation datant de trois jours et accompagnée de quelques coliques. Langue un peu blanche, un peu de ballonnement du ventre ; température normale : sulfate de soude, repos et diète.

A 10 heures du soir, le malade nous fait appeler pour de violentes douleurs abdominales ; il lui semble que son ventre éclate, dit-il. La purgation n'a fait aucun effet ; il n'y a pas eu d'émission de gaz à l'anus dans la journée. Visage altéré, respiration difficile, pouls fréquent et petit. Pas de température. Le ventre est extrêmement ballonné et sonore partout, à l'exception de la région de l'hypochondre gauche, où l'on trouve une matité étendue.

Dans les antécédents, pas de fièvre intermittente, malgré un séjour d'un an dans le sud. Le malade n'a été à l'infirmerie de Tatahouine que trois jours, dix-sept mois avant, à la suite d'un coup de pied de mulet dans la région splénique. A sa sortie, il a repris de suite et facilement son service. Il a même fait sans fatigue le trajet par étapes de Tatahouine à Gabès (125 kilomètres).

Le malade est immédiatement envoyé d'urgence à l'hôpital, avec le diagnostic : occlusion intestinale aiguë.

Un lavement purgatif, des injections gazeuses, l'électricité ne donnent aucun résultat ; des piqûres de morphine calment un peu les souffrances.

Le lendemain matin l'état s'est encore aggravé : pouls rapide et petit, yeux excavés, extrémités cyanosées. Toute intervention opératoire est jugée inutile, et, en effet, quelques heures après, la mort survient.

Autopsie. — A l'incision de la paroi abdominale, il s'échappe une grande quantité de gaz fétides. L'intestin n'est pas distendu, il n'y a pas trace de péritonite; aucun épanchement, mais on trouve épars, sur les anses intestinales, de nombreux petits morceaux de choux.

Dans l'hypochondre gauche, existe une tumeur développée aux dépens de la rate et ayant les dimensions et la forme d'un biscuit de Savoie. Cette tumeur repose sur la face antérieure de l'estomac, qu'elle a complètement aplatie ; en avant, elle déborde les fausses côtes et touche directement la paroi abdominale. La partie externe est dirigée en arrière vers l'angle costo-vertébral. Trois travers de doigt la séparent, en dedans, de la ligne médiane; en bas, elle descend jusqu'à l'horizontale passant par l'ombilic.

La tumeur est extraite facilement de l'abdomen; elle n'est pas adhérente aux organes voisins. Elle est constituée par un épanchement hématique de couleur rouge brunâtre, développé entre la capsule et le bord inférieur de la rate. Le poids total est de 2.370 grammes. La rate seule pèse 500 grammes. Le fond de la poche est parsemé de dépôts fibrineux rougeâtres en voie d'organisation. La pulpe de la rate est légèrement diffluente. On constate au niveau de la petite courbure de l'estomac et empiétant sur la face antérieure une déchirure complète de la paroi, une déchirure mesurant environ 8 centimètres de diamètre; les bords en sont déchiquetés. Par cette ouverture s'est échappée une masse alimentaire composée de petits morceaux de choux non digérés. La muqueuse stomacale est hypérémiée. Tout autour de la déchirure on remarque une infiltration brunâtre, et la paroi, en cet endroit, est molle et se laisse déchirer facilement.

Les intestins ne présentent rien de particulier. Il en est de même du foie et des reins.

L'augmentation constante de la tumeur ne se produit pas sans provoquer des symptômes de compression sur les organes voisins. Le tube digestif est le premier atteint. Nous retrouvons d'ailleurs tous les phénomènes généraux dont il a été question plus haut. L'état général devient rapidement précaire, le malade devient un terrain favorable à l'éclosion de maladies intercurrentes qui mettront gravement son existence en péril.

Les parois du kyste amincies, distendues, peuvent se rompre spontanément ou sous une influence extérieure (accès d'asthme, coup, effort) et déchaîner ainsi une péritonite mortelle. Pour les mêmes causes, elles peuvent s'enflammer et suppurer. Ce sera alors pour le malade, la fièvre hectique, l'adynamie des grandes suppurations et la mort infaillible dans la cachexie.

Il serait illusoire de compter sur l'évacuation du kyste par les voies naturelles ; elle se produirait surtout si le kyste a subi la transformation purulente. Le pus cherchera à se faire jour au dehors et donnera lieu ainsi aux complications les plus graves, dont la plus redoutable est l'accès du pus dans le péritoine. Les cas de ce genre rentrent alors dans le cadre des abcès et phlegmons périspléniques, et nous n'en parlerons que pour mention.

CHAPITRE V

DIAGNOSTIC

Nous venons de voir les signes principaux qui trahissent la présence d'un kyste de la rate. En effet, lorsqu'on se trouve en présence d'une tumeur, rénitente ou fluctuante, se développant principalement dans l'hypochondre gauche, et surtout si la malade accuse un traumatisme antérieur de cette région, on est en droit de songer à un kyste séro-sanguin de la rate.

Il s'agit maintenant de savoir si c'est bien sur cet organe que siège la production et non sur un un viscère d'une voisinage : c'est là croyons-nous le point le plus délicat.

Évidemment, pour être complet, nous devrions passer en revue toutes les tumeurs de l'abdomen et même du thorax. Une pareille

énumération serait superflue et fastidieuse, et nous conduirait loin de notre sujet ; nous désirons simplement préciser les caractères principaux des tumeurs liquides de la rate en insistant plus spécialement sur les erreurs de diagnostic qui ont été commises.

Au début, leur existence reste ignorée ; tant qu'ils sont petits, les kystes séro-sanguins ne déforment pas l'organe, ils ne se trahissent par aucun relief, et à moins de les rechercher de parti pris, le chirurgien ne soupçonne même pas leur existence. Même plus tard, quand la tumeur a acquis des proportions respectables, qu'elle soulève les côtes et refoule les viscères abdominaux, le diagnostic reste encore très épineux, car s'il est aisé de reconnaître qu'un kyste occupe l'hypochondre gauche, on devient moins affirmatif pour dire que la rate en est le point de départ.

En effet, quand les commémoratifs sont imprécis et les signes peu nets, on est d'autant mieux entraîné à l'erreur qu'il est plus logique de penser à une affection commune plutôt qu'à un fait sortant de la pratique courante.

C'est ainsi qu'un kyste hydatique parti du lobe gauche du foie a pu en imposer pour un kyste de la rate ; car on ne peut toujours par la

percussion, assigner des limites exactes à la matité splénique.

Il en est de même pour les kystes de la queue du pancréas ou de l'épiploon gastro-splénique. Les tumeurs du mésentère pourront quelquefois être mobilisées en travers, tandis que pour la rate, le kyste, quand il est mobilisable, ne pourra l'être qu'en hauteur.

Les kystes du rein gauche sont de toutes les tumeurs du voisinage celles qu'il est le plus facile de confondre avec les kystes de la rate, surtout quand ceux-ci restent cantonnés à la région splénique et font saillie à la région lombaire : témoins, Péan commençant une intervention sans savoir s'il rencontrera un kyste de la rate ou du rein, et Coville faisant une incision lombaire persuadé qu'il va au devant d'une hydronéphrose.

OBSERVATION IX

Péan (*Union médicale*, 1867)
in Thèse Magdelain

Kyste uniloculaire intrasplénique. — Splénectomie. — Guérison.

Adèle C..., 20 ans. Santé satisfaisante jusqu'à l'apparition des premiers symptômes qui se manifestèrent deux ans avant qu'elle ne vit M. Péan, par une augmentation de volume de la région épigastrique accompagné de douleurs vives dans cette partie.

État actuel. — Organisme extrêmement débilité ; anémie poussée à un degré avancé ; fonctions digestives profondément troublées ; dysmenorrhée ; respiration un peu gênée ; pas d'oèdème ; encore un peu d'embompoint. La malade, sujette à éprouver des mouvements fébriles, et tourmentée par des douleurs névralgiques disséminées, est dans un état d'épuisement déterminé surtout par la souffrance. Le ventre dont le développement est très pro noncé dans les hypochondres et la région lombaire, est augmenté de volume au niveau de l'hypogastre et présente au milieu de cette région une saillie très considérable. Cette saillie dont la surface offre quelques grosses bosselures, est du reste analogue par sa position, son étendue et sa forme, à celle que détermine l'utérus gravide dans les dernières semaines de la gestation. La palpation un peu douloureuse en certains endroits, donne des résultats variables suivant les points : sur la ligne médiane et du côté droit, la fluctuation est très apparente ; au niveau de certaines bosselures, particulièrement du côté gauche, la consistance est plus ferme, solide, et rappelle celle des fibromes.

A la percussion, matité absolue sur toute la surface de la tumeur; perception du flot très nette dans une grande partie de son étendue; sonorité évidente sur tout son pourtour, à l'épigastre, à l'hypogastre, et surtout à la région lombaire.

La tumeur semble franchement circonscrite sur toute sa périphérie, et en particulier à son contour supérieur. Elle est complètement dépourvue de mobilité.

Le toucher montre intacte la membrane hymen. L'utérus est à l'état normal et semble enclavé dans l'épaisseur de la tumeur. Celle-ci l'immobilise et fait sur ses faces antérieure et postérieure une saillie qui déprime les parois vaginales. La pulpe du doigt perçoit très nettement la

sensation du flot par la pression et la percussion exercées sur l'hypogastre. La consistance plus solide de la tumeur à gauche et en bas donne à supposer qu'elle s'est développée dans l'ovaire gauche ; et la douleur, que détermine de ce côté le toucher vaginal, fait craindre qu'il n'existe d'assez nombreuses adhérences.

Opération. — Incision sur la ligne médiane, de l'ombilic au pubis. Pas de liquide dans la cavité abdominale. Les bords de l'incision écartés, la face antérieure de la tumeur apparaît recouverte de l'épiploon, qui ne peut être éloigné en raison des adhérences contractées avec la tumeur. Ponction au travers de l'épiploon. Issue de trois litres d'un liquide épais, visqueux, brun jaunâtre. La tumeur ayant diminué de volume, la main de l'opérateur est introduite dans la cavité péritonéale. Les adhérences de l'épiploon avec le bassin et la tumeur sont successivement détruites, sans qu'il y ait d'hémorragies susceptibles de nécessiter l'application de ligatures. Péan constate alors que la tumeur est absolument indépendante de l'ovaire, et des organes contenus dans le bassin. L'incision est agrandie et prolongée sur le côté gauche jusqu'à 4 travers de doigt au dessus de l'ombilic. La partie du kyste constituant la poche évacuée par la ponction peut alors être amenée dans l'angle supérieur de la plaie. Une incision est pratiquée dans la partie la plus amincie de cette poche et permet de l'attirer au dehors, en même temps qu'elle donne issue au liquide qu'elle contenait encore.

Le chirurgien constate alors qu'il est en présence d'un kyste uniloculaire développé dans l'épaisseur de la rate hypertrophiée. Il lie successivement les différentes branches de l'artère splénique de manière à isoler et à circonscrire la partie de la rate qui portait le kyste. Une veine volumineuse qui partageait en arrière la surface de la tumeur, est liée le plus près possible de son abouche-

ment dans la veine splénique. La partie inférieure de la tumeur est réséquée sans hémorragie.

La partie supérieure constituée par le tiers supérieur de la rate étant, dès lors, devenu accessible, quelques adhérences intestinales et épiploïques sont détachées sans qu'il se produise d'hémorragie sérieuse. Quatre ligatures métalliques sur l'épiploon gastro-splénique. Extirpation des portions restantes de la rate au moyen de la cautérisation au fer rouge, pour plus de précautions, après les avoir étreintes dans un clamp spécial et cousues en vue d'obtenir par l'étranglement des tissus des escharres linéaires. Toilette du péritoine. Fermeture complète de l'incision abdominale. Durée de l'opération : plus de deux heures.

Examen de la tumeur. — La tumeur, examinée immédiatement après l'opération, avait une coloration et une consistance analogues à celles des rates hypertrophiées. La masse enlevée dans le premier temps de l'extraction et constituant l'enveloppe du kyste comprenait environ les deux tiers de la production morbide : elle pèse 1140 grammes.

Les parois du kyste avaient une épaisseur variable. Sur certains points, elles étaient minces et réduites à une coque fibreuse ; sur d'autres au contraire, elles avaient deux et même trois travers de doigt d'épaisseur, et elles étaient formées par une trame rougeâtre, molle, d'aspect splénique.

Au microscope on reconnaît : 1° un grand nombre de globules sanguins non altérés ; 2° une très grande quantité de glomérules dits de Malpighi, hypertrophiés, au point qu'il était facile de les isoler et de les distinguer à l'aide d'une loupe. Aux endroits où la substance était plus amincie, on voyait ces éléments disparaître progressivement et faire place à une trame plus serrée de tissu

fibreux qui constituait seule, par place, la paroi du kyste. Cette paroi elle-même était parcourue à l'extérieur par un grand nombre de vaisseaux sanguins de toute dimension.

L'intérieur de la poche était lisse et recouvert, sur certains points, de plaques très dures, formées par des carbonates et des phosphates de chaux et de magnésie.

Le liquide était épais, d'un brun jaunâtre et contenait une proportion très considérable d'albumine, de leucocytes, de cristaux de cholestérine et de globules sanguins à différents degrès d'altération. enfin quelques granulations calcaires.

On ne saurait être trop circonspect en un diagnostic de ce genre, même en l'absence de signes urinaires. Qu'elles viennent de la rate ou du rein gauche les tumeurs volumineuses offrent le même aspect et ne peuvent être distinguées.

L'observation suivante de Coville en fait foi, où la symptomatologie était tout aussi en faveur d'une hydronéphrose que d'un kyste de la rate.

OBSERVATION X

Docteur Coville (*Gazette des Hôpitaux*, janvier 1902)

Rupture traumatique de la rate

La femme M..., journalière, entre le 11 août à l'Hôtel-Dieu d'Orléans, dans le service de M. le Docteur Halma-Grand. Elle est âgée de 65 ans, et raconte qu'elle a fait, une quinzaine de jours auparavant, une chute en glissant de sa hauteur. Elle serait tombée en arrière sur la fesse droite, en se retenant avec le bras, sans que le dos ait porté. Aucune douleur d'ailleurs ne survient ; il n'y a

aucune autre contusion que celle qui résulte du choc sur la fesse droite. La malade continue à vaquer à ses occupations.

Le lendemain, en balayant, elle ressent dans l'hypochondre gauche une douleur très vive qui l'oblige à s'aliter, dure quelques heures, mais n'est accompagnée ni de syncope, ni de vomissements, ni d'aucun autre symptôme inquiétant. Si bien que le lendemain de ce jour, c'est-à-dire le surlendemain après l'accident, elle se lève de nouveau. Cependant, elle continue à souffrir du côté gauche, elle ne peut pas travailler, faire son ménage, mais reste levée toute la journée ; à ce moment déjà, elle avait remarqué une tuméfaction légère de la région.

Pendant quinze jours, elle reste ainsi, souffrant par intervalle de son côté, voyant augmenter progressivement le volume de la tumeur, mais continuant à aller et venir et même à travailler un peu dans la mesure de ses forces.

C'est alors que la malade vient consulter à l'hôpital, faisant ainsi à pied une course de 700 à 800 mètres, sans en être du reste incommodée. A l'examen de l'abdomen, on est tout de suite frappé par l'existence d'une saillie notable, étendue du bord inférieur des fausses côtes à deux ou trois travers de doigt au-dessous de l'ombilic, n'empiétant pas sur la ligne médiane, peu douloureuse à la palpation, mate, immobile, profonde, paraissant indépendante de la paroi. Lorsqu'on la saisit complètement entre les mains en embrassant la région lombaire, elle donne la sensation de fluctuation, et son volume peut être approximativement évalué à celui d'une tête de fœtus à terme. A aucun moment la malade n'a présenté de troubles urinaires, ni n'a eu de vomissements. Engagée à rester dans le service, elle n'accepte pas et retourne chez elle, à pied, fatiguée.

Elle revient trois jours après dans les mêmes conditions,

ne souffrant pas davantage, mais plus affaiblie. D'ailleurs, la tuméfaction a augmenté de volume de façon manifeste, car on constate à ce moment une voussure de la partie inférieure du thorax, qui n'existait pas précédemment.

La malade ne souffre pas dans le décubitus dorsal, mais la marche, les mouvements, révèlent une douleur sourde, dont le point de départ est la région lombaire gauche. En présence de ces symptômes, et malgré l'absence de troubles urinaires antérieurs, on porte le diagnostic d'hydronéphrose latente, dans laquelle se serait faite une hémorragie à l'occasion d'un traumatisme. On fait même une ponction exploratrice, qui donne issue à un liquide fortement teinté de sang, et dans lequel l'analyse chimique révèle l'existence d'urée dans la proportion de 1 gr. 90 par litre. Le diagnostic d'hydronéphrose ancienne semble ainsi confirmé et l'opération est décidée.

Bon état général : la malade est pâle, maigre, mais bien portante, d'autre part, et elle ne présente aucune trace d'affection antérieure. On note seulement, dans les antécédents pathologiques, des accès de fièvre intermittente pendant deux ou trois mois, à différentes reprises, vers l'âge de douze ou treize ans.

Opération le 14 Août. — Notre plan était d'aller ouvrir la collection par la région lombaire et de faire, suivant le cas, une néphrectomie ou un simple drainage de la poche. A cet effet, une incision de Guyon est faite, qui conduit sur le péritoine en bas, et en haut laisse apercevoir un rein petit, non déplacé, paraissant sain et normal. La palpation, de la partie inférieure de la plaie, ne révèle pas une fluctuation nette ni la proximité de la collection liquide. Il est manifeste que le diagnostic primitif est erroné. La plaie lombaire est immédiatement refermée, et la malade, remise en décubitus dorsal, est de nouveau lavée et préparée pour la laparotomie.

Incision de 12 à 15 centimètres, verticale, sur le sommet de la tumeur, en dehors du muscle droit de l'abdomen, finissant en haut au rebord cortal. Dès que le péritoine est ouvert, l'épiploon apparaît rouge, congestionné, tapissant complètement une poche libre d'adhérences avec l'intestin, du côté de la cavité abdominale, adhérant au contraire fortement à la paroi, à partir de un centimètre en dehors de l'incision. En essayant de détacher l'épiploon qui la recouvre afin de l'isoler, il se produit une déchirure par laquelle s'écoule un liquide rouge, brunâtre, assez épais, identique à celui qu'a retiré la ponction exploratrice. Un coup de ciseaux agrandit alors largement l'ouverture ; le liquide, qui peut être évalué à un litre environ, s'échappe au dehors, la cavité péritonéale étant protégée par des compresses, et une vaste loge apparait remplie de caillots que les doigts enlèvent facilement. Il nous paraît dès lors évident qu'il s'agit d'une hémorragie produite par une rupture de la rate. Les caillots enlevés, celle-ci se reconnaît aisément au fond de la cavité. Elle est notablement augmentée de volume, descend à deux travers de doigt au-dessous de l'ombilic et remonte presque jusqu'au diaphragme qui forme la limite supérieure de la cavité en question. La rate n'est libre que du côté de la poche; elle adhère sur toute sa face interne au péritoine voisin et par sa face postérieure aux plans profonds.

Comme un léger suintement sanguin venant de la profondeur persiste encore, ce dont rendait compte l'augmentation de la tumeur, jusque dans les derniers jours, qui ont précédé l'opération, suintement que les manœuvres opératoires ont sans doute contribué à augmenter, la rate est vivement détachée de ses adhérences, ce qui est, du reste, extrêmement facile ; son pôle inférieur est luxé sous le rebord cortal; les vaisseaux sont pris dans un clamp et le hile est sectionné.

L'hémostase se trouve ainsi réalisée. Ligature des pédicules vasculaires au catgut et nettoyage de la poche avec des compresses sèches aseptiques. Il reste alors une vaste cavité oblongue, haute de 20 centimètres environ, large et profonde de 7 à 8, limitée en dehors et en arrière par la paroi abdominale, en haut par le diaphragme, en dedans et en bas par des adhérences péritonéales.

Un gros drain remontant jusqu'en haut est placé, ainsi qu'une mèche de gaze aseptique qui ressort avec lui par l'angle inférieur de la plaie. Fermeture du ventre en ayant soin de prendre dans la suture péritonéale la lèvre interne, de façon à empêcher toute communication entre la cavité splénique et la grande cavité péritonéale. Pansement aseptique.

Le poids des caillots dépasse 50 grammes, la rate pèse 270 grammes, sa consistance est augmentée et elle présente le long de son bord postérieur, à l'union du tiers supérieur avec les deux tiers inférieurs, une déchirure tapissée de caillots sous laquelle on pourrait loger une grosse noix.

Les suites furent absolument normales et apyrétiques. Cicatrisation par première intention des plaies abdominale et lombaire. La malade est, à l'heure actuelle, complètement guérie et a repris son existence antérieure. L'analyse du sang, faite le 14 août, jour de l'opération, et le 21 septembre, cinq semaines après, nous donna pour la première 4.123.000 globules rouges et 19.406 blancs, pour la seconde 4.743.000 rouges et 10.330 blancs.

Quand il s'agit d'un kyste volumineux entrant en rapport avec les organes pelviens, on peut le confondre avec d'autres tumeurs qui sont devenues abdominales dans la suite, tout en ayant pris naissance dans le bassin ; le chirur-

gien concentrant son action de ce côté, en raison de la fréquence des tumeurs du bassin, principalement chez la femme. On pourra facilement éviter l'erreur par les commémoratifs, en s'informant si la tumeur s'est développée de bas en haut ou de haut en bas; et d'autre part, l'une a un rebord supérieur presque toujours délimitable, tandis que l'autre reste inaccessible sous la coupole du diaphragme.

Si le kyste splénique a un développement thoracique et pour peu qu'il provoque de la dyspnée, on songera de suite à une pleurésie diaphragmatique ; ce qui était le cas pour la malade opérée par Lejars. Mais dans ce cas, l'hésitation ne saurait être de longue durée si on a soin d'explorer l'abdomen, la tumeur splénique descend toujours beaucoup plus bas que l'épanchement pleural le plus abondant.

Nous ne mentionnerons que pour mémoire l'hypertrophie de la rate ; pour laquelle la notion d'impaludisme et examen du sang auront tôt fait d'éclairer le médecin.

Pour ce qui est du diagnostic de nature entre les divers kystes de la rate on ne saurait le faire cliniquement. Le frémissement hydatique est trop rare et on ne le considère plus comme

pathognomonique; on ne peut donc pas exclure l'hypothèse d'un kyste hydatique.

D'autre part, la ponction exploratrice offre bien des dangers. Elle fut tentée par beaucoup d'auteurs, mais elle n'est utile que si a on soin de pratiquer un examen complet du liquide. Nous avons déjà vu, en effet, qu'un kyste hématique peut avoir perdu sa coloration et que le contenu des kystes séreux peut être devenu franchement hémorragique.

Remarquons cependant que chez notre malade de l'observation I, le diagnostic a pu être fait avant l'intervention. Le fait mérite d'être signalé car nous avons vu qu'il n'est pour ainsi dire pas de tumeurs ou de collections liquides de l'abdomen et du thorax qui n'aient été confondues avec les collections sanguines d'origine splénique.

A ce propos, nous tenons à souligner la valeur de ces signes d'anémie et d'hémorragie interne sur lesquels on ne saurait trop insister et qui eut rendu très probable notre diagnostic. Ceci est à retenir, car en présence d'une tumeur de l'hypochondre gauche à développement rapide, lorsque se produisent des signes d'hémorragie interne, on est toujours en droit de soupçonner un kyste sanguin ou séro-sanguin de la rate.

Quoi qu'il en soit, nous croyons que le diagnostic des kystes séro-sanguins de la rate n'en demeure pas moins très délicat, car ils n'ont point de caractères propres.

Ce ne sera en somme qu'un diagnostic de probabilité, obtenu par voie d'élimination, à l'aide de la comparaison raisonnée de l'ensemble des symptômes locaux et généraux.

A côté de la maladie il faut voir la malade. Son passé pathologique est de première importance. Une cause d'altération splénique ou un traumatisme de l'hypochondre gauche seront deux notions fondamentales qui pourront mettre sur la voie d'un diagnostic.

CHAPITRE VI

PRONOSTIC

Indépendamment des complications qui peuvent emporter le malade, le pronostic d'un kyste séro-sanguin reste toujours très grave par la seule présence de la tumeur. En effet la vie du malade est infailliblement mise en danger dans un temps variable par des accidents plus ou moins tardifs d'exagération des troubles fonctionnels. Tant qu'ils n'occasionnent que de la gêne légère, on peut se contenter de surveiller le malade, il faut prendre dans le cas contraire une détermination le plus vite possible, dit Péan, et surtout agir en vue de réserver des chances de succès si faibles qu'elles paraissent.

Nous avons vu déjà que ce genre de kyste avait pour caractère de s'accroître d'une façon constante et progressive, soit lentement soit rapidement, et de déterminer ainsi à la longue

des troubles graves par compression sur les organes voisins.

L'allure longtemps bénigne est loin de contre indiquer l'intervention, car tôt ou tard la mort survient du fait même de la tumeur.

L'urgence pourra se faire sentir en raison des douleurs, de la dypsnée, des troubles gastriques ou encore de l'infection générale par transformation purulente.

La péritonite de voisinage peut laisser quelques adhérences douloureuses autour du kyste. Distendu au suprême degré, il peut se rompre et emporter rapidement le malade.

Tout au plus pourra-t-on se borner à surveiller le malade, et se tenir prêt à parer à tout accident s'il s'agit d'un sujet jeune, sans aucune tare, et ne présentant pas de symptômes de voisinage.

Il y a danger, malgré les apparences parfois trompeuses et opérer sans retard sera le mieux, avant même l'apparition des troubles fonctionnels, le chirurgien s'évitera ainsi la peine d'une intervention plutôt nuisible qu'utile sur un sujet émacié, déprimé, d'un état général médiocre, incapable de faire les frais d'une réparation quelconque.

OBSERVATION XI

BACELLI (Il Policlinico, 15 Mars 1897)

Di una cisti ematica della milza.

Thérèse C..., 27 ans, de Viterbe, mariée, femme de chambre, est amenée à la clinique le 7 Janvier 1897. Pas d'hérédité morbide. Sauve de tout exanthème dans l'enfance, elle a eu une pneumonie droite à 13 ans, mais n'a pas eu d'autres maladies dignes d'être retenues. La menstruation, commencée à 14 ans, s'est maintenue toujours plus ou moins irrégulièrement. Présentement, elle croit être enceinte de quatre mois.

Concernant la maladie qui l'a fait entrer à la clinique, elle raconte que deux mois auparavant, transportant un jour une table d'une pièce dans une autre, elle tenait la table soulevée et la portait en marchant à reculons, quand elle vint heurter avec violence contre le coin d'un meuble. Le coup avait porté dans la région lombaire gauche, juste au-dessous du rebord des côtes. La douleur fut très vive, mais ne dura pas longtemps, si bien que la malade continua tout le jour à vaquer à ses occupations. Néanmoins, elle assure qu'au moment du coup, elle a ressenti comme si un organe interne s'était déplacé brusquement. Ensuite, elle resta debout pendant quatre jours, se trouvant bien, se rappelant le coup qu'elle avait reçu seulement par la douleur très vive qu'elle ressentait, en se levant du lit, à l'épigastre, dans l'hypochondre gauche, et jusqu'à la région des lombes.

La douleur qui était gravative, disparaissait au bout d'une demi-heure. Mais dix jours après, tandis qu'elle lavait à la fontaine, la douleur reparut de nouveau et elle était tellement intense qu'elle l'obligea à se mettre au lit. Elle dura, cette fois, pendant deux mois. Le médecin fit

une application locale de sangsues, puis de vésicatoires, enfin de teinture d'iode. Pendant ces deux mois, la malade eut une céphalée assez intense, qui, selon son affirmation, céda au sulfate de quinine. Bref, elle n'avait ni sueurs, ni élévation manifeste de la température du corps.

La douleur disparut spontanément au bout de deux mois, et alors la malade s'aperçut qu'elle portait dans la région de l'hypocondre gauche une tumeur qui augmentait manifestement de volume.

La malade affirme que dans les derniers temps, elle était sujette à de grands frissons, qui duraient environ un quart d'heure, sans être accompagnée de céphalée, de sueurs, ni d'aucun autre trouble. L'apparition et le développement de cette tumeur la déterminèrent à entrer à notre clinique.

Examen objectif. — D'une constitution squelettique régulière, cette dame a un développement assez faible et un teint pâle. Elle a des éphélides sur la face, le cou et les bras, en raison de sa grossesse. Les muqueuses sont pâles les dents saines. Poumons et cœur sains.

Abdomen. — A l'inspection, il est plus saillant et plus distendu dans l'hypochondre gauche, et la cicatrice ombilicale est attirée de côté.

La palpation de tout l'abdomen montre que cette portion supérieure gauche est indolente, quoique la malade accuse une douleur spontanée, ni intense ni permanente, ayant le caractère d'un point, sous le retord costal gauche dans le prolongement de la ligne parasternale. La palpation du quadrant supérieur gauche dénote une augmentation de consistance, qui résulte de la présence d'un corps ellipsoide et irrégulier, s'étendant dans le prolongement de la ligne parasternale gauche, allant jusqu'à la ligne axillaire du même côté et s'unissant en bas à une ligne transversale passant par l'ombilic. Sa surface est

lisse, ses bords sont arrondis, la consistance est molle, élastique et nettement fluctuante. Cette masse est mobile en totalité, latéralement ; elle s'abaisse dans la respiration. Cependant, par la percussion seule, nous pouvons nous faire une idée exacte des limites supérieures de la tumeur qui sont les suivantes :

1° Ligne parasternale gauche : arcade hypochondriaque.

2° Ligne passant par la moitié de la clavicule gauche : 5e espace.

3° Ligne axillaire antérieure gauche : 6e côte.

4° Ligne axillaire moyenne gauche : 7e côte.

5° Ligne axillaire postérieure gauche : 8e espace.

Puis la ligne descend avec une légère courbe jusqu'à la 11e côte. La percussion ne nous permet plus de la suivre outre cette limite, mais la palpation permet de reconnaître en bas son prolongement.

Expectation.

OBSERVATION XII

BRUNSWIC-LE-BIHAN (Congrès de Chirurgie, 1904)

Kyste métaclastique de la rate

Mahomed ben Ramdan, 37 ans, cultivateur, entré à l'hôpital Sadiki, le 20 janvier 1904.

Antécédents. — Père vivant, mère morte de paludisme. Les antécédents personnels sont toujours, chez les indigènes, assez vagues ; il déclare avoir eu fréquemment des accès de fièvre et souffre du ventre depuis plusieurs mois, à la suite d'un coup. L'abdomen, augmentant peu à peu de volume et les douleurs progressant, il entre à l'hôpital.

Etat à l'entrée. — Le malade présente à l'hypochondre gauche, empiétant largement sur la région épigastrique, une tumeur du volume d'une tête d'adulte. Tumeur manifestement intra-abdominale. Tumeur fixe qu'on ne peut,

par le palper profond, ni pédiculiser, ni mobiliser. Tumeur mate, de consistance inégale, rénitente par place.

L'homme est maigre, chétif, et semble profondément touché par le paludisme.

Fonctions digestives médiocres Submatité et respiration soufflante au sommet droit et en arrière. Sonorité emphysémateuse en avant. Cœur mou.

Urines normales.

Il réclame instamment une intervention.

Opération 23 janvier 1904.

Incision médiane de l'appendice xyphoïde à l'ombilic. Le péritoine ouvert découvre une tumeur d'un gris violacé si adhérente aux organes voisins, qu'on n'aperçoit tout d'abord que son pôle antérieur. Ponction : la chemise du trocard laisse échapper environ trois litres d'un liquide verdâtre et louche, qui nous fait penser un instant à l'ouverture d'un foyer kystique de tuberculose péritonéale.

Le liquide évacué en partie, la poche est fendue d'un coup de ciseaux, et je retire à la main, à pleine main, des masses fibrineuses, jaunâtres, friables : ce sont des caillots sanguins anciens, analogues à ceux qui tapissent la face interne des vieux anévrysmes.

Je cherche vainement un plan de clivage, et je continue à enlever des poignées de caillots, obligé, pour détacher ceux du fond, d'engager l'avant-bras tout entier dans la poche.

La cavité étant évacuée de son contenu friable, les adhérences sont détachées, sectionnées entre deux pinces, et, après un travail assez pénible, le kyste se dégage, montrant une partie plus charnue, résistante, qui est du tissu splénique. Il s'agit donc d'un kyste de la rate.

A ce moment, encouragé par quelques splénectomies heureuses, je me décide à tenter l'ablation complète du

kyste, les adhérences étant aussi complètes que résistantes : la manœuvre est longue. Une dernière pince est placée sur le pédicule splénique et le kyste enlevé dans sa totalité.

Il reste alors une cavité très considérable qui saigne en nappe, en dépit des ligatures ; tamponnement, drainage, sutures.

L'examen du liquide indique : milieu stérile, nombreux globules déformés, leucocytes.

Le malade, reporté dans son lit, est dans un état assez alarmant. Sérum. Caféine. Pouls très petit. Température : 37°7.

27 janvier. — Température : 36°4. Pouls misérable. Mort dans la soirée, à la suite d'une syncope.

CHAPITRE VII

TRAITEMENT

Les méthodes employées dans le traitement des kystes séro-sanguins de la rate sont de valeur et de nature bien différentes. Nous allons passer en revue les moyens thérapeutiques dont dispose le chirurgien suivant le but qu'il veut atteindre.

La ponction évacuatrice n'est guère à conseiller. C'est une opération aveugle qui peut être le point de départ de la suppuration du kyste et des phénomènes d'infection générale qui pourront retarder une intervention utile, et compromettre son succès. De plus, au point de vue thérapeutique, la ponction n'agit pas sur la cause productrice du liquide et à cette inefficacité réelle s'ajoute de sérieux dangers, dont l'hémorragie par l'orifice de ponction n'est pas le moindre.

La ponction, suivie d'injection modificatrice, est sans doute plus efficace que la ponction simple, mais elle n'en évite pas les dangers.

L'incision simple du foyer offre l'avantage de permettre une évacuation complète de la poche. Driancourt, dans sa thèse, publie un cas de kyste sanguin de la rate, incisé, que nous reproduisons ici.

OBSERVATION XIII

Jaboulay (in thèse Driancourt, 1905)

Kyste sanguin de la rate

Jean N..., 68 ans, courtier en vins.

Antécédents personnels : Variole à 10 ans.

A l'âge de 52 ans, le malade, jusqu'alors bien portant, sent peu à peu ses forces diminuer. Il continue à vaquer à ses occupations habituelles, mais il se fatigue beaucoup plus vite qu'auparavant. Brusquement, en mai 1897, étant à Saint-Etienne, le malade est pris, à la suite d'un repas, de vomissements abondants et de douleurs abdominales très vives.

On le transporte à l'hôpital de Saint-Etienne, où il reste deux jours. Là, on ne remarque rien d'anormal dans l'abdomen et le malade est traité pour indigestion.

Rentré chez lui à Lyon, guéri de cette sorte d'indigestion, N... reprend ses occupations journalières, mais se sent beaucoup moins actif qu'auparavant. Son appétit est bon, mais ses digestions pénibles ; pas de vomissements, mais des douleurs abdominales et des coliques relativement fréquentes ; le malade remarque que son abdomen est tendu, ballonné.

En octobre de la même année, son état ne s'améliorant pas, il fait venir un médecin, lequel constate, malgré le ballonnement du ventre, une tuméfaction prédominante dans le côté gauche de l'abdomen, et pense à l'existence d'un kyste, soit du foie, soit de la rate.

Le malade entre alors dans le service de M. le Professeur Jaboulay, à l'Hôtel-Dieu de Lyon, et est opéré quinze jours après son entrée, le diagnostic de kyste de la rate ayant été posé d'une façon définitive. Comme étiologie on ne trouve absolument rien ; pas de traumatisme et, d'autre part, le malade n'a jamais été en contact avec des chiens. Le kyste est incisé en un seul temps ; il en sort un liquide abondant, couleur chocolat, on draine et on fait un pansement. Dans les jours suivants, la plaie laisse écouler un liquide de plus en plus faible, et un mois après l'intervention le malade quitte l'hôpital. A ce moment, la plaie abdominale n'est pas entièrement fermée, mais la poche kystique est à peu près comblée, et aucun liquide ne vient plus souiller les pansements. Pendant tout son séjour à l'Hôtel-Dieu, N... n'eut jamais de fièvre; sa température resta normale.

Après sa sortie, le malade revint de temps en temps dans le service de M. Jaboulay pour se faire cautériser et, six mois après l'intervention, la plaie était tout à fait cicatrisée.

L'incision du kyste permet également au chirurgien de marsupialiser la poche après l'avoir vidée de son contenu et débarrassée des débris qui l'encombre. Il suffit de suturer les bords de l'incision faite au kyste, aux lèvres de la plaie abdominale.

Le procédé est pratique, malheureusement, nous devons signaler un inconvénient inévitable de cette méthode : la lenteur de la cicatrisation de la poche qui doit se combler par bourgeonnement. Dans les observations que nous avons réunies et où le kyste fut marsupialisé, on est frappé de la longueur et de la persistance des fistules qui forment le reliquat de l'opération. Le malade de l'observation I mit plus d'un an à obtenir une guérison complète, de même que le malade de Morestin (Obs. XV), et la jeune fille qui fait l'objet de l'observation suivante n'a vu sa fistule se tarir qu'au bout de dix mois.

Le temps de la réparation est encore accru dans le cas de rigidité ou d'incrustation calcaire de la paroi kystique. Parfois l'orifice se resserre et doit être dilaté, dans d'autres cas la persistance d'une fistule nécessite des cautérisations et un curettage pour amener sa disparition.

On a signalé enfin des douleurs persistant après la cicatrisation du kyste et qui seraient dues aux adhérences réunissant la poche cicatrisée et les organes environnants.

OBSERVATION XIV

HEURTAUX (*Bulletin de la Société de Chirurgie*, 1898)

Kyste hématique de la rate

Melle L... 27 ans, vient consulter le 16 Avril 1896, pour une tumeur du ventre. Quoique d'apparence un peu délicate, cette jeune fille n'a fait aucune maladie. Pas de fièvres intermittentes. Réglée pour la première fois à 13 ans et demi, elle a eu une suspension de ses époques pendant 18 mois, puis les règles sont revenues à 15 ans et depuis lors ont été à peu près régulières. Elles sont modérées ; le sang est bien coloré.

Il y a huit ans cette jeune fille a fait une chute sur le dos, dans un escalier d'une hauteur de quatre marches. Au moment de l'accident, elle a ressenti dans le flanc gauche une douleur, qui a persisté quelques jours.

Un an après, Melle L... s'est apercue qu'elle avait dans le flanc gauche une grosseur du volume du poing, non douloureuse, ne paraissant pas mobile. Depuis lors cette tumeur a progressivement grossi, sans que la santé générale ait été aucunement troublée.

État actuel. — Ventre très développé, mais irrégulier, beaucoup plus bombé dans sa moitié gauche. La disproportion entre les deux côtés du corps est manifeste surtout au niveau de la taille ; tandis que du côté droit existe la dépression normale, qui répond aux dernières côtes, à gauche la base de la poitrine est soulevée au point de produire une voussure qui en bas se continue avec la saillie du ventre et qui s'étend en haut jusqu'au tiers supérieur de la poitrine, dont les côtes sont soulevées.

Au palper du ventre, la main sent une tumeur dont les limites sont faciles à établir. Cette tumeur occupe les trois quarts gauches de la cavité abdominale. Au flanc gauche, elle est immédiatement appliquée contre les parois du

ventre. A droite, au contraire, elle ne s'étend pas au contact de la paroi. En haut, vers l'hypochondre droit, la tumeur a un bord presque anguleux, tandis qu'au-dessous le bord est régulier et mousse. En avant, au niveau de l'hypogastre, la tumeur forme un relief beaucoup plus saillant, globuleux, étendu de l'ombilic au pubis, ressemblant assez bien à l'utérus gravide ou à la vessie distendue par l'urine ; mais le toucher vaginal fait reconnaître un utérus petit, normal, et le catéthérisme prouve que la vessie est vide.

Dans le quart droit de l'abdomen, dans toute sa hauteur, la percussion donne une sonorité parfaite; on trouve également de la sonorité entre le foie et la partie voisine de la tumeur. Dans ses trois quarts gauches, au contraire, le ventre offre une matité absolue, et cette matité monte sans interruption jusqu'au tiers supérieur du côté gauche de la poitrine. Dans les deux tiers inférieurs de la poitrine, au niveau de la ligne axillaire, à gauche, la respiration est absente.

Enfin, toute l'étendue de la tumeur est manifestement fluctuante, sauf dans une zone très limitée au niveau de l'hypochondre droit. Cette fluctuation très nette se transmet d'une main à l'autre entre les points les plus éloignés, ce qui prouve que la cavité est uniloculaire. Les parois de la poche sont souples, mais tendues, et ne donnent pas l'impression d'une minceur extrême.

Tenant compte du siège de la tumeur, de l'extension qu'elle a prise du côté gauche, on diagnostiqua un kyste probable de la rate Un kyste de l'ovaire, une péritonite tuberculeuse limitée, une hydronéphrose, n'auraient pas cette apparence.

Etat général excellent. Pas de troubles fonctionnels, sauf une constipation légère.

Opération, 20 avril 1896. — Laparotomie médiane. Incision de 12 à 15 centimètres. La paroi du kyste a une coloration violette; on reconnaît de suite qu'elle est pourvue d'un feuillet péritonéal, jouissant d'une certaine mobilité. La main introduite dans l'abdomen trouve la tumeur libre en avant et à droite; mais à gauche, à environ 10 centimètres de l'incision, on est arrêté par le feuillet péritonéal qui se réfléchit à la surface du kyste vers la paroi du ventre. Ainsi le kyste est largement bridé et immobilisé par le feuillet séreux qui le revêt. L'incision abdominale est agrandie de façon à dépasser l'ombilic.

La paroi kystique se montre ainsi à découvert dans une grande étendue. Son feuillet séreux est largement incisé et on le décolle à droite et à gauche pour décortiquer le mieux possible la paroi du kyste; mais on est bientôt arrêtée à cause des adhérences serrées ou plutôt de la fusion complète qui existe entre le feuillet séreux et la paroi propre du kyste. La poche est ponctionnée avec le gros trocart et l'on voit sortir un liquide épais, couleur chocolat foncé contenant un grand nombre de grumeaux noirs, fermes, constitués par du sang altéré. La quantité de liquide évacuée est de neuf litres trois quarts. Le kyste étant vidé, on l'ouvre largement avec des ciseaux et l'on tente d'en décortiquer une nouvelle zone; mais la chose est impossible; on se borne à réséquer la portion qui a pu être libérée, et qui ne représente qu'une bien petite partie du kyste, comparé à la totalité de la poche.

Puis on procède au nettoyage de la cavité kystique. La main et l'avant-bras sont introduits et enlèvent une quantité considérable de caillots noirs, anciens, adhérents aux parois ou libres dans la cavité. Il en est de gros comme le pouce et même comme des noix. On reconnait, comme on pouvait le prévoir d'après l'examen clinique, que le kyste remonte très haut dans le côté gauche de la poitrine

le diaphragme ayant été singulièrement refoulé par la tumeur; aussi le bras s'enfonce dans cette direction à une effrayante profondeur.

Après l'action des doigts, on se sert de la curette pour nettoyer plus complètement la paroi ; mais on est bientôt contraint de s'arrêter, car le curettage, même fait avec précaution, provoque l'écoulement d'une notable quantité de sang rouge vif. On achève le nettoyage de la poche en y faisant passer 10 à 12 litres de sérum à 40 degrès.

Il reste à marsupialiser le kyste en fixant son ouverture à une partie de l'incision de la paroi abdominale, tout d'abord on réunit par un surjet de catgut les bords du feuillet séreux du kyste et du péritoine pariétal. Puis les bords réséqués de la paroi kystique, épais et de consistance fibreuse, sont suturés, également au catgut, par des points séparés, avec la partie moyenne de l'incision des parois du ventre. Cette suture comprend tout à la fois l'aponévrose et la peau. Suture de l'incision au-dessus et au dessous du kyste.

Quatre gros drains sont laissés à demeure ; deux très longs s'enfoncent en haut jusqu'au point le plus élevé du kyste, deux en bas en se dirigeant au point le plus déclive.

Le segment de poche réséqué permet d'étudier la structure de la paroi du kyste. Son épaisseur est de 3 à 4 millimètres, sa résistance grande, et l'examen histologique y fait reconnaître exclusivement du tissu fibreux dense à fibres feutrées.

Analyse du liquide. — Séparé de ses caillots (par M. Andouard de Nantes).

Liquide visqueux, infiltrable, d'un brun rouge foncé, très trouble.

Réaction neutre.

Densité : 1,029 à 15 degrés.

Composition chimique

Globules rouges et blancs	0,712
Sérine	3,396
Sérum globuline	2,194
Urée	0,021
Cholestérine	0,480
Chlorures alcalins.	0,608
Sulfates, carbonates, etc.	0,210
Principes non dosés (leucine, etc.) . .	0,975
Eau	91,404

Examen microscopique du dépôt. — Hématies, leucocytes, granulations sanguines très tenues, cellules granulo-graisseuses, cholestérine, le tout en abondance.

Dans les jours qui ont suivi l'opération, pas de température. Pansements tous les quatre jours, accompagnés de lavages pendant trois mois, ont fréquemment fait sortir de gros grumeaux noirâtres (concrétions sanguines des parois). Enlèvement des fils le 9e jour. Les drains supérieurs sont raccourcis le 9e et le 20e jour, les drains inférieurs sont rapidement enlevés A partir du 20e jour, à chaque pansement, on injecte dans la poche 50 grammes d'éther iodoformé à 1/10. La cavité diminue progressivement.

Vers la fin de juillet, trois mois après l'opération, Mlle L... éprouve tout à coup et sans cause des tiraillements très douloureux à la base de la poitrine, à gauche. Quinze jours après, ce même phénomène se reproduit, et la cavité devient chaque fois moins profonde. L'état général est excellent. Le trajet fistuleux très étroit s'enfonce encore obliquement en haut et en arrière vers la région lombaire au voisinage de la 12e côte, à une profondeur de 15 centimètres environ. Il donne une certaine quantité de pus nécessitant un pansement tous les trois jours. On

injecte toujours de l'éther iodoformé et de temps à autre une solution de chlorure de zinc à 1/12. La malade retourne chez elle à la fin d'août.

La jeune fille est revue dans les derniers jours de décembre. Le trajet fistuleux ne s'est pas modifié.

Le 2 Janvier 1897, afin de donner issue au pus, une contre-ouverture est faite en arrière, longue de 3 centim., au contact de la partie moyenne de la 12e côte. A l'aide d'un béniqué, on pénètre dans la partie la plus déclive du foyer. On met un drain, de petit volume, qui dépasse les deux orifices du trajet et les lavages sont faits tous les deux jours.

Un mois après le drain est supprimé et le trajet fistuleux se bouche définitivement. La malade a perçu encore quelques tiraillements douloureux pendant 4 ou 5 mois.

OBSERVATION XV

MORESTIN (*Congrès de Chirurgie*, 1904).

Hématocèle périsplénique consécutive à une rupture de la rate

Il s'agit d'un homme de 37 ans, Victor Gabriel, créole de la Martinique, n'ayant jamais quitté l'île, avant que la la nécessité d'une opération ne l'eut déterminé à venir en France. Il résidait dans une localité assez saine, exerçant la profession d'entrepreneur de routes.

Bien qu'il soit d'apparence assez chétive, sa santé était bonne, à peine troublée çà et là par des accès de fièvre, n'ayant jamais présenté aucun caractère de gravité. Enfin, si notre homme n'ignore pas le goût du punch, il ne paraît pas du tout avoir été alcoolique.

Or, au mois de décembre 1902, au cours d'une discussion très chaude, Gabriel reçoit un coup de poing dans l'hypochondre gauche. Le choc est rude et fait chanceler le pauvre garçon. Le douleur est si vive qu'il abandonne

aussitôt la lutte, contraint de s'asseoir, et craignant de perdre connaissance. Il se remet cependant, et sans demander son reste, il gagne péniblement sa demeure, d'ailleurs peu éloignée, marchant avec lenteur et tenant son ventre entre ses deux mains. La douleur se calme par le repos au lit; la faiblesse, la tendance à l'évanouissement disparaissent graduellement, mais une gêne persiste profondément dans l'hypochondre gauche.

Ceci se passait un samedi. Le lendemain notre homme se lève, fait quelques pas dans sa case, peut rester assis, sentant toujours néanmoins son côté endolori. Le lundi il s'enhardit encore, se trouve presque bien, et le mardi enfin cherche à s'occuper. Or, ce jour-là, essayant de soulever quelque chose de lourd, il éprouve à nouveau une douleur vive, violente, déchirante dans le côté gauche, et se trouve soudain fort mal à l'aise. Il est forcé de s'aliter immédiatement, se sentant défaillir. Cette fois l'amélioration est plus lente à se manifester. Pendant trois semaines, il garde le lit.

Nous n'avons pas de détails précis sur cette période de la maladie. G... nous répète qu'il était d'une extrême faiblesse, qu'il respirait à peine et demeurait dans une immobilité à peu près complète.

Au bout d'un mois environ après l'accident, une tumeur fut perçue au-dessous du rebord costal. Bientôt cette masse prit des proportions considérables, formant une grosse voussure très visible à l'œil nu. L'état général s'altérait de plus en plus, le sujet maigrissait avec rapidité.

Quand G... arriva à Paris, au mois de juillet 1903, cet amaigrissement était fort inquiétant et la tumeur était devenue énorme. Elle occupait la plus grande partie de l'abdomen, formant une très volumineuse saillie globuleuse. Celle-ci prédominait à gauche. Elle s'étendait dans le sens transversal depuis le bord externe du muscle droit

jusque dans la région lombaire du côté gauche. En bas, elle descendait à quatre travers de doigt au-dessous de l'ombilic En haut, elle se perdait sous le rebord des fausses côtes gauches, repoussant celles-ci en dehors, et rendant asymétrique le pourtour du thorax. La palpation permettait de reconnaître la forme arrondie de la tumeur, sa fixité et enfin sa fluctuation très évidente. Cette exploration n'était aucunement douloureuse.

La percussion montrait une matité complète dans toute l'étendue de cette masse, matité remontant en haut jusqu'à la sixième côte.

Le malade est privé d'appétit. Les digestions sont pénibles. Il est nerveux, triste et ne dort point. Il n'y a ailleurs rien à noter, si ce n'est la présence d'un varicocèle très développé, occupant la bourse gauche; mais ce varicocèle est ancien déja, l'existence en a été reconnue depuis bien des années et la maladie actuelle n'a apporté aucun changement de ce côté. L'examen des urines a été fait avec soin, mais l'analyse peut être résumée dans cette simple conclusion que l'urine est normale.

D'ailleurs, si nous avions pu un instant soupçonner chez ce sujet une hydronéphrose, puis un kyste du pancréas, il était infiniment plus probable que nous étions en présence d'une affection splénique. Aussi le diagnostic porté fut-il *kyste de la rate*. Que ce kyste fut la conséquence du traumatisme, ou qu'il eut été seulement révélé ou aggravé par lui, je n'osai pas en décider. Mais je connaissais l'existence de kystes post-traumatiques de la rate, et je n'étais pas éloigné d'admettre une telle lésion chez un sujet dont la rate pouvait être altéré déjà, comme il arrive si souvent dans les pays chauds.

Quoiqu'il en soit, la laparotomie s'imposait. Du 10 Août, jour de l'entrée du malade à la maison Dubois, au 15, jour

de l'opération, on put constater encore une notable augmentation du volume de la tumeur.

Le 15 Août, je pratiquai une incision verticale sur le bord externe du muscle droit du côté gauche, incision de 10 centimètres, commençant au niveau du rebord costal et répondant à la partie la plus saillante de la tumeur. L'épaississement, l'induration, la teinte ocreuse du péritoine m'indiquèrent bientôt que la collection était très superficielle, que le kyste, si kyste il y avait, devait être adhérent à la paroi. Poursuivant, j'incisai le péritoine. A peine avais-je traversé le feuillet pariétal de la séreuse que je donnai issue à une très grande quantité de liquide contenu dans cette poche. Après l'issue impétueuse de la partie liquide, je retirai de la poche les masses de fibrine, des caillots sanguins en voie de transformation ; de la bouillie noirâtre et ocreuse. Il était évident qu'il y avait là un énorme foyer hématique, constitué par des hémorragies successives et répétées.

Le liquide, les caillots, les amas fibrineux rappelaient ce que l'on trouve dans les vieilles hématocèles. La cavité irrégulière qui les contenait s'enfonçait très loin dans la voûte du diaphragme, les plus longues pinces chargées de compresses y pénétraient. Avions-nous affaire à un kyste ou à une collection enkystée ? J'essayai de disséquer et d'isoler la paroi ; mais je dus bien vite reconnaître l'inutilité de cette tentative. En réalité, la collection semblait limitée par des adhérences, par l'accolement des organes voisins et par un processus de défense du péritoine. Faute de mieux, je laissai donc les choses en l'état, et n'ayant pas d'autre parti à prendre, j'enlevai tout ce que je pus de caillots et de débris fibrineux, et glissai dans la cavité trois drains longs de 15 centimètres et gros comme l'index. En bas, le péritoine libre avait été ouvert, pour essayer d'isoler la poche, et l'on voyait contribuant à former

celle-ci le côlon et des franges épiploïques. Quelques points de suture furent placés sur cette partie de l'incision. Le reste de la plaie pariétale fut garni de gaze stérilisée placée autour des drains. Au cours de l'intervention, je n'avais pas vu positivement la rate, masquée qu'elle était par des adhérences et des dépôts fibrineux, ni trop cherché à la voir en dissociant ces adhérences saignantes. Cependant je ne pouvais admettre que la collection que je venais d'évacuer eut d'autre origine que splénique.

L'opération avait été en somme très simple, puisqu'elle se réduisait à l'ouverture d'un foyer directement accessible et à l'établissement d'un drainage. Pourtant l'étendue de la poche, l'état de dépression, de faiblesse et d'anémie, où se trouvait le sujet, m'inspiraient quelques craintes. Cependant les suites furent bonnes. Il y eut, il est vrai, pendant quelques jours, une abondante exsudation séro-sanguine. Pendant trois semaines la température oscilla entre 37°5 et 38°5. L'opéré demeurait faible, un peu abattu, sans appétit. Il reprit enfin le dessus. La vaste cavité dans laquelle plongeaient les drains se rétrécit peu à peu. Un mois après l'intervention le malade commença à se lever ; quelques jours après il put être porté au grand air sur les arbres. Quand je quittai la maison Dubois, G . ., commençait à engraisser, à prendre bonne mine et la sécrétion de la plaie avait beaucoup diminué.

Dans le courant de décembre, il vint me retrouver à Saint-Louis. Sa plaie était réduite à un trou fistuleux où demeurait un drain. Le stylet s'y enfonçait profondément dans une situation ascendante, pénétrant à 10 ou 12 centimètres. Cette fistule donnait issue à une très faible quantité de pus, mais ne paraissait nullement disposée à se cicatriser. Je fis faire dans ce trajet des injections de teinture d'iode, d'alcool, de formol, d'eau phéniquée. Ayant quitté moi-même Saint-Louis, le 1er Janvier 1904,

je ne voyais le malade qu'à de rares intervalles et toujours dans le même état. Ayant été, pendant les vacances de Pâques, chargé du service de M. Guinard, où se trouvait mon malade, j'entrepris une nouvelle intervention pour essayer d'obtenir la cicatrisation. Auparavant, n'étant pas fixé sur le sort qu'il faudrait faire à la rate, je demandai à M. Milian de pratiquer un examen hématologique. Celui-ci fut très rassurant; le sang était normal. Je rouvris donc l'abdomen, essayant de circonscrire, de disséquer et d'isoler le trajet du drain. Mais je dus bien vite me convaincre qu'il n'y avait rien à extirper. Le foyer, bien réduit, n'était limité que par des adhérences, et encore peu résistantes. Il formait une cavité aplatie, allongée de haut en bas, comprise entre la face externe de la rate et la face inférieure du diaphragme. Cette fois, je pus examiner la rate dans tous ses détails. Elle était volumineuse, longue de 14 à 15 centimètres. Sa face interne, ses extrémités et ses bords étaient libres d'adhérences. Le foyer ne répondait pas à toute sa face superficielle, il en couvrait seulement une bande large de trois travers de doigts et haute de six ou sept. Au centre de cette face superficielle, à la partie moyenne du foyer, se montrait, avec une grande netteté, une cicatrice étoilée, entourée encore d'amas fibrineux teintés de nuances ocreuses ou noirâtres. Plus de doutes, c'était bien là la lésion que nous avions soupçonnée, affirmée même lors de la première intervention, sans pouvoir la constater de visu. Comme il n'y avait pas de poche extirpable, je me bornai à nettoyer de mon mieux les surfaces spléniques du foyer. La simple action des compresses montées suffit à rompre la plupart des adhrérences et la rate redevint ainsi à peu près libre. Je plaçai un drain entre la rate et le diaphragme, et au-dessus une mèche destinée à comprimer une petite surface saignottante de

la rate. Cette compression fut insuffisante, car dans la journée et la nuit suivante, il y eut un suintement sanguin continu, qui traversa toute l'épaisseur du pansement. Néanmoins, les suites furent très satisfaisantes. La mèche fut retirée, partie le troisième, partie le quatrième jour, le suintement séro-sanguin diminua très rapidement, mais ne cessa point et devint, au bout de quelque temps, séro-purulent. Il persista encore une fistule, qui donnait issue quotidiennement à quelques gouttes de pus, et que les soins les mieux compris n'arrivaient pas à tarir. Cependant la santé générale devenait parfaite, le malade ne souffrait en aucune façon, prenait de l'embonpoint, pouvait aller, venir, vivre d'une vie à peu près normale, mais enfin, il n'était pas guéri. Cet état demeura stationnaire jusqu'en juillet, date où je repris le service de M. Guinard. A ce moment, je constatai que le stylet s'enfonçait à cinq centimètres, que la fistule adhérait au rebord des fausses côtes et qu'elle suppurait très peu.

Le trajet paraissait assez simple. Il me sembla qu'en réséquant une partie du rebord costal, je donnerais à la paroi externe la possibilité de s'affaisser, d'arriver au contact de l'interne, que les tissus auraient plus de souplesse et que l'œuvre de la cicatrisation pourrait aussi s'effectuer. C'est ce que je fis à la fin de juillet. J'incisai parallèlement au rebord des fausses côtes, cette incision formait, avec la cicatrice verticale, première intervention, un angle aigu ouvert en bas. Je réséquai un morceau du rebord cartilagineux du thorax, appartenant aux neuvième et dixième côtes, curettai avec soin le trajet, le débridai, le mis à nu dans toute son étendue, ce que j'ai pu faire sans ouverture du péritoine. La plaie fut laissée à la réparation secondaire. Celle-ci s'effectua rapidement. La guérison complète et définitive était obtenue dans le courant de septembre.

Au cours d'un récent voyage qu'il fit à la Martinique, M. Morestin revit le malade. La guérison s'était maintenue parfaitement.

OBSERVATION XVI

BRUNSWIC-LE-BIHAN (Congrès de Chirurgie, 1904)

Kyste métaclastique de la rate

Said ben Meltah, 30 ans, journalier, sujet nègre, originaire du Soudan. Entré à l'hôpital, 28 juin 1904.

Antécédents. — Il est amené à l'hôpital par un de ses compagnons pour de violentes douleurs abdominales.

Atteint de variole dans son enfance, il est envoyé, en 1895, à Madagascar en qualité de convoyeur ; il est comme ses compagnons gravement atteint de paludisme. Au bout d'un an, il est victime de l'accident suivant : renversé par une charrette dont une roue lui passe sur le corps, au niveau des flancs, il perd connaissance et fait un séjour d'un mois à l'hôpital.

Depuis son retour, il est toujours souffrant, tantôt de paludisme, tantôt de douleurs dans le flanc gauche, depuis un an surtout le ventre aurait sensiblement augmenté de volume.

Etat à l'entrée. — L'homme est maigre, d'état général assez médiocre, vomissements fréquents, localement on constate la présence d'une tumeur volumineuse occupant l'hypochondre gauche et la région épigastrique, s'étendant même jusqu'aux fausses côtes droites.

Cette tumeur est immobile, rénitente, mate, de consistance égale, douloureuse à la pression.

Au niveau du tiers moyen de la septième côte, on relève une saillie osseuse, que le malade déclare consécutive à une fracture produite par la roue de la charrette.

Il ne peut se coucher sur le côté gauche et se sent soulagé quand il se couche à droite.

Le diagnostic de kyste de la rate est cette fois posé; mais, averti par le cas précédent, je renonce à toute tentative de splénectomie.

Opération, 3 Juillet 1904. — Incision ombilico xyphoidienne, ligne blanche adhérente aux plans sous-jacents. En traînant le bistouri on arrive sur un globe gris violacé fixé aux organes voisins ar des adhérences nombreuses et résistantes.

Première ponction au petit rocart. Issue de deux litres de liquide louche, puriforme. Trocart à kyste: issue de quatre autres litres. En se vidant le kyste se plisse et la couleur violacée d'uue bande de tissu splénique apparaît. Incision, la main introduite dans l'intérieur du kyste permet de le reconnaître comme tout à fait semblable au précédent. Je détache les adhérences dans la mesure nécessaire pour marsupialiser facilement la poche; le tissu splénique, très friable, peut cependant être fixé par de larges points en U. Deux très gros drains dans la poche.

L'examen du liquide kystique donne le résultat suivant : milieu stérile, hématies et leucocytes.

Les suites de l'intervention sont très satisfaisantes, tous les matins, aspiration par les drains, au bout de quelques jours lavage à l'eau iodée.

Le malade se lève le vingtième jour, ayant entre temps, subi un accès de fièvre paludéenne.

Au 5 Août, il est en parfait état, sauf un petit orifice drainé par un seul tube, il boit, dort, mange et passe son temps dans le jardin.

Une guérison plus rapide est assurée par l'extirpation du kyste par voie abdominale; et cette intervention supprime les inconvénients de la suppuration prolongée, inhérente à la méthode précédente.

D'ailleurs la plupart des chirurgiens sont aujourd'hui d'accord sur le principe de laparatomie exploratrice dans les cas où il y a des doutes sur le siège et la nature d'une tuméfaction abdominale. Faite dans des conditions d'asepsie rigoureuse et menée avec rapidité, elle offre peu de gravité et seule elle permet de voir si la lésion doit être respectée ou enlevée, c'est-à-dire, si l'intervention doit rester purement exploratrice ou curatrice.

L'opération idéale serait évidemment l'excision de la paroi kystique, elle fut réalisée une fois par Terrier (Observation II, page 35), ou l'extirpation du kyste, malheureusement il est rare de trouver pour la rate un kyste assez pédiculé pour permettre une telle intervention ; la plupart sont sessiles et englobent plus ou moins la rate dans leurs parois.

Les difficultés d'extirpation sont alors singulièrement accrues ; il faut énucléer le kyste en tranchant en plein tissu splénique, et faire ainsi une splénectomie partielle. Bardenhauer réséqua ainsi le tiers inférieur de la rate. En dehors des adhérences véritablement symphysaires qui unissent souvent la tumeur aux organes voisins, l'hémostase pourra être une source d'ennuis pour l'opérateur.

Vanverts, dans sa thèse page 181, rapporte un cas de mort par hémorragie des parois kystiques.

Si l'on se trouve en présence d'une rate atrophiée et dégénérée, qui est fonctionnellement supprimée, elle peut être enlevée sans inconvénient sérieux pour le malade, mais ce n'est là qu'un pis-aller, comme dit Lejars, cependant Péan et Moreschi en obtinrent de bons résultats (obs. IX et III., p. 62 et 39).

Spencer Wells, en 1889, pratiqua une splénectomie partielle pour kyste séro-sanguin. Nous rapportons ici l'observation de cette malade.

OBSERVATION XVII

Spencer Wells (*Brit. méd. Journ*, 1889, II, p. 55)

Kiste séro-sanguin de la rate. — Splénectomie. — Guérison

Mme R..., 21 ans. A l'âge de 4 ans, fièvre paludéenne, puis la santé se rétablit. En 1877, appelé en consultation, je trouvais une tumeur ferme, ronde et grosse comme le poing, mais mobile sans communiquer ses mouvements à l'utérus.

Utérus normal. La malade pouvant être enceinte, je me décidais à attendre.

Le 4 septembre, la malade étant enceinte de 7 mois, la tumeur qui a peu à peu augmenté de volume a été refoulée par l'utérus dans l'hypochondre gauche.

Accouchement normal le 2 Novembre. Au bout de 7 jours la tumeur a repris progressivement sa position primitive, mais elle est un peu plus grosse qu'avant la la grossesse.

Le 12 Février 1888, la tumeur est en avant de l'utérus, s'étend de l'ombilic au pubis sur une longueur de 25 centimètres; indolore, ferme et lisse à la pression; bords fermes, arrondis. Diagnostic; rate déplacée et hypertrophiée. Examen du sang : aucune trace de leucémie.

Le 28 mars, tumeur très augmentée de volume, s'étend de l'appendice xyphoïde au pubis et remplit entièrement l'abdomen en avant, dure et sensible à la pression. Tiraillements douloureux dans le dos et dans les cuisses. Insomnie. Anorexie. Pendant huit jours, état critique, péritonite avec fièvre (38°4 à 40°), douleurs vives, vomissements fréquents. Au bout de dix jours, disparition des troubles, et la tumeur diminue des deux tiers.

Le 17 avril, retrait de la tumeur cesse ; quelques points de ramollissement augmentant avec rapidité et confluents. Dyspnée et vomissements.

Le 2 mai, aggravation. Ponction, retire 5 litres d'un liquide brun rougeâtre, composé en grande partie de globules rouges ramollis et de leucocytes en grand nombre. Le liquide se reproduit rapidement : on se décide à l'ablation de la rate.

12 mai. — Pas d'augmentation marquée des globules blancs dans le sang.

Opération, 13 mai. — Pendant l'opération, la paroi du kyste se rompt et laisse échapper 4 à 5 litres de liquide brun-rougeâtre, semblable au liquide retiré par la ponction, mais moins épais. La partie saine est formée par le tissu de la rate hypertrophiée (elle pèse 4 livres). Adhérences nombreuses avec les intestins et l'utérus, la plupart séparables, excepté à la partie antérieure où elles sont si tenaces qu'on préfère y laisser une partie de la paroi du kyste, longue de haut en bas de 4 pouces et large transversalement de 2 à 3 pouces. La malade, très épuisée, n'aurait pu supporter l'ablation complète. Ligature à la

soie des vaisseaux spléniques. Pas de drainage. Durée de l'opération : 50 minutes.

La malade reste très affaiblie pendant deux jours, puis se remonte progressivement. Température normale et un peu au-dessous.

19 mai. — Douleurs. Abdomen un peu gonflé, particulièrement à droite de la plaie. Matité douloureuse à la percussion. Pouls et température normaux.

20 mai. — Etat aggravé. Liquide jaune fétide s'écoule par la plaie. Figure tirée. Pouls rapide. Apyrexie. Drainage de la plaie.

22 mai. — Amélioration qui s'accentue progressivement.

Le 22 juillet, il ne reste plus qu'une petite ulcération. Aucune douleur. Un an après l'opération, 14 mai 1889, santé parfaite. Cicatrice fermée. Pression de l'abdomen indolore.

OBSERVATION XVIII

Aug. Pollosson (In Thèse Driancourt, Lyon, 1902).

Mme D..., 41 ans, réglée à 15 ans régulièrement, a normalement accouché deux fois. Pas de fausses couches. Aucune maladie antérieure sérieuse. Travaille à la campagne dans une fabrique de pâtes alimentaires.

La malade entre le 10 juin 1902 à la Charité de Lyon pour une volumineuse tumeur kystique, occupant tout le côté gauche de l'abdomen, dont elle s'est aperçue trois mois auparavant. Elle se souvient que pendant l'hiver précédent elle eut un point de côté assez intense dans l'hypochondre et le flanc gauche, lequel dura quelques semaines. Du mois de décembre 1901 au mois de décembre 1902, ses règles furent totalement supprimées.

La tumeur occupe en arrière la fosse lombaire gauche; en avant, l'hypochondre et le flanc gauches. On la délimite parfaitement par la palpation; en haut elle se perd sous

les fausses côtes ; en dedans elle s'arrête à la ligne médiane et présente à ce niveau un bord mousse sous lequel on enfonce légèrement les doigts ; en bas, elle descend jusque dans la fosse iliaque, mais semble seulement reposer sur cette région, sans présenter aucune connexion avec les organes pelviens. En mettant une main dans la fosse lombaire, et une main sur la portion abdominale de la tumeur, on détermine du ballottement d'une main à l'autre. Au niveau de la tuméfaction, la percussion donne un son mat. Cette matité est séparée de celle du foie par une zone de sonorité. La tumeur est franchement fluctuante, et lorsqu'on la déprime on perçoit nettement un frémissement superficiel.

Les troubles fonctionnels sont minimes : un peu de pesanteur dans le bassin, provoquée par la station debout prolongée. Pas d'amaigrissement. Etat général bon. Appétit conservé. Température, urine et selles normales.

Laparotomie médiane (26 Juin 1902).— Après l'ouverture du péritoine, on aperçoit une tumeur arrivant presque à la ligne médiane, qui semble être la rate hypertrophiée. Sur la face externe se voient des plaques de périsplénite. Il y a de légères adhérences. En portant la main sur la face interne vers le hile, on ne sent rien d'anormal. M. Aug. Pollosson pratique une ponction de l'organe avec un gros trocart, et cette ponction donne issue à un liquide d'abord séreux, puis séro-sanguin. Ce liquide contient en suspension quelques débris membraneux ; il s'en écoule environ un demi-litre.

M. Aug. Pollosson agrandit l'ouverture faite par la ponction et pratique une contre-ouverture dans le flanc gauche, contre-ouverture par laquelle il fait ressortir le drain, qu'il introduit par l'orifice de la première incision. Suture de la rate. Celle-ci saigne peu.

Le soir de l'opération, la température de la malade est normale, 37°.

Suites opératoires. — Le pansement de la malade est renouvelé tous les jours, et tous les jours des lavages au permanganate de potasse sont faits dans l'intérieur de la cavité kystique par l'intermédiaire du gros drain en caoutchouc.

Malgré ces lavages fréquents, la température monte légèrement et, jusqu'au 2 juillet, oscille aux environs de 38°. D'autre part, les pansements sont continuellement souillés par un liquide brunâtre que le drain laisse écouler en assez grande abondance.

Le 3 juillet, au soir, la température atteint brusquement 39°, elle monte encore dans les deux jours qui suivent et le thermomètre marque 39°5.

Le 6 juillet, on enlève alors le drain placé le jour de l'opération et on le remplace par un autre de plus petit calibre ; on fait un grand lavage de la cavité kystique, mais cette cavité se draine mal. Le soir, la température est tombée à 37°7.

Jusqu'au 14 juillet, le thermomètre donne tous les matins 38° moins quelques dixièmes, tandis que tous les soirs il atteint 39°. Dès cette époque la malade commence à répandre autour d'elle une odeur nauséabonde, que les nombreux lavages, faits dans la poche kystique, sont incapables à faire disparaître.

L'état général commence à s'altérer. L'appétit est conservé, mais il y a amaigrissement et le visage présente une teinte anémique très marquée.

22 juillet. — En faisant le lavage de la poche, on constate l'issue, par le drain, d'une boue brune, puis franchement noirâtre, d'odeur infecte. On retire le drain pour le nettoyer et il en résulte une légère hémorragie. On veut le remplacer et on ne peut, l'introduisant par un orifice,

arriver à le faire ressortir par l'autre. On place alors un drain dans chaque ouverture ; on s'assure que le liquide, poussé dans l'un, ressort par l'autre. Ainsi, le drainage est bien assuré. Température aux environs de 38°.

23 juillet. — La même boue brunâtre, d'odeur repoussante, continue à s'écouler par la même contre-ouverture. On introduit alors le doigt dans la cavité kystique et on pénètre dans une poche qui semble périsplénique, à parois irrégulières. bourgeonnantes à la façon d'un néoplasme.

On place un nouveau drain et on fait passer une injection faible de permanganate de potasse. Température le soir, près 39°5.

24 juillet. — Anesthésie. On incise la moitié postérieure du pont séparant l'ouverture abdominale de l'ouverture lombaire. On nettoie la poche et on la marsupialise, puis on la bourre de gaze iodoformée. Le soir, le thermomètre marque 39°.

26 juillet. — On refait le pansement de la malade et on enlève les débris de la rate, sphacélès, noirâtres et d'odeur infecte. Injection de permanganate de potasse. Température matin et soir près de 39°5.

28 juillet. — On enlève à la main et aux ciseaux des débris sphacélés de la rate et un peu d'une bouillie putrilagineuse sentant horriblement mauvais.

Par l'ouverture abdominale on passe un drain qui ressort en bas par la contre-ouverture. La poche est bourrée de tampons. Le soir le thermomètre descend à 38°5.

Le 29-30 juillet, de nouveaux débris sont extirpés. Tous les jours les pansements sont traversés par un suintement abondant. L'état général de la malade s'aggrave de plus en plus. Son amaigrissement est considérable ; son teint est devenu terreux. L'appétit a disparu. La malade est en proie à la cachexie la plus prononcée.

La température se maintient à 39° jusqu'au 3 août, jour de la mort.

Autopsie. — Vaste cavité à parois tomenteuses située dans l'hypochondre gauche et nettement isolée du reste de la cavité abdominale. Cette poche renferme une bouillie noirâtre représentant les vestiges de la rate. Dans cette bouillie, on peut cependant déceler la présence d'un bloc de la grosseur du poing offrant encore quelques caractères de tissu splénique.

Le contenu de la poche pèse environ 500 grammes.

Avec Winckel, Vanverts considère la splénectomie comme l'opération de choix dans les kystes de la rate, et c'est à elle qu'il conseille d'avoir recours quand on pourra la pratiquer. Il n'admet que deux contre-indications à cette intervention. La première tiré de l'état général, l'autre des adhérences périkystiques qui suivant leur résistance et leur étendue doivent faire renoncer à l'ablation de la rate. Dans ce cas, il conseille d'avoir recours à l'incision.

Lejars ne partage pas cette manière de voir et il se prononce nettement contre la splénectomie.

« Quel que soit, dit-il, leur siège précis, les » kystes hématiques sont donc en réalité des » hématomes anciens, et doivent être traités » comme tels.

» Sont-ils de volume moyen, bien circons-
» crits, bien mobiles, développés surtout en
» avant du côté du flanc? La laparotomie est
» donc indiquée, et la poche vidée on s'effor-
» cera d'exciser toute la paroi, ou d'en faire
» le capitonnage, l'ablation totale de l'organe
» ne pouvant être qu'un pis aller. Les kystes
» très volumineux sont d'ordinaire adhérents,
» sur une zone étendue, aussi l'ouverture large
» et déclive combinée à l'excision de la partie
» décollable de la paroi, est-elle la méthode
» de choix, et l'incision postérieure basse,
» que nous avons utilisée nous paraît recom-
» mandable.

» Pour notre part c'est la règle qui dicterait
» notre conduite en pareille occurrence. »

CONCLUSIONS

I. On peut admettre à l'origine des kystes sanguins et séro-sanguins de la rate, un état particulier de l'organe, angiomateux ou variqueux, qui le prédispose à l'hémorragie.

L'hémorragie se produit spontanément, ou sous l'influence d'un traumatisme qui n'intervient que comme cause occasionnelle.

II. Au point de vue anatomo-pathologique, il y a lieu de faire une distinction entre les hématomes enkystés et les kystes séro-sanguins. Ces derniers sont des kystes vrais ayant une paroi propre recouverte d'un épithélium. La coloration du liquide n'a qu'une valeur secondaire.

III. Les kystes séro-sanguins de la rate n'ont qu'une symptomatologie atténuée ; ils se tradui-

sent surtout par des phénomènes de voisinage. Au début, leur présence est très difficile à percevoir.

IV. Le diagnostic des kystes séro-sanguins de la rate présente de sérieuses difficultés cliniques, car ils n'ont point de caractères propres. On peut cependant l'établir par voie d'élimination. Une cause d'altération splénique ou un traumatisme de l'hypochondre gauche chez un malade sont des éléments de première importance.

V. Les kystes séro-sanguins de la rate doivent être évacués ou enlevés dès que le diagnostic en est établi ; leur allure bénigne est loin d'être une contre-indication à l'intervention.

Ce sera, suivant les cas, la résection du kyste ou la splénectomie totale ou partielle ; ou bien, si le kyste est très volumineux et très adhérent, l'incision de la poche avec marsupialisation.

Bon à imprimer :
Vu : *Le Président de la Thèse.*
L. DUBAR.

Vu : *Le Doyen de la Faculté.*
F. COMBEMALE

Vu et permis d'imprimer :
à Lille, le 6 Juillet 1907.
Pour le Recteur de l'Académie,
L'Inspecteur d'Académie délégué,
P. DUBUC.

BIBLIOGRAPHIE

MARCANO. — Kyste hématique de la rate (*Prog. Méd.* 1874, p. 262).

VITAL. — Kyste de la rate (*Gazette des Hôpitaux*, 1874).

WINCKEL. — Kyste splénique (*Soc. Gyn. de Dresde*, 1876).

CRÉDÉ. — Kyste de la rate, Splénectomie (*Berl. Klin. Woch.*, 26 juin 1882).

BARDENHEUER. — Résection partielle de la rate pour kyste (Deutsche Med. Woch, 1890, p. 801).

PILLIET. — Note sur la transformation des angiomes de la rate en kyste hématique (C. rendus, *Soc. de Biol.*, *Paris*, 1892, p. 905).

TERRIER. — Kyste hématique de la rate (*Soc. de Chirurgie*, 2 nov. 1892 et 6 mars 1901).

SCHALITE. -- Splénectomie pour kyste (*Wracht*, 1894, n° 9).

GHETTI. — Splénectomie pour kyste de la rate mobile (*Gazz. d. Osped e. d. Cliniche*, 4 oct. 1896).

BACELLI. — Kystes hématiques de la rate (*Il Policlinico*, 1897, n° 6).

WELLS SPENCER. — Splénectomie pour kyste séro-sanguin (*Brit. Med. Journ.* 1896, t. II, p. 55).

DUGUET ET POIRIER. — Kyste de la rate. Incision. Guérison. (*Obs. in these* VANVERTS).

VANVERTS. — La splénectomie (*Thèse Paris*, 1897).

— Voies d'accès sur la rate (*Nord Médical*, 1903).

POTEREL-MAISONNEUVE. — Kystes séreux et séro-sanguins de la rate (*Thèse, Bordeaux*, 1898).

HEURTAUX. — Kyste hématique de la rate (*Bull. Soc. Chir.* 1898, p. 930).

BENEKE. — Pathogénie des kystes de la rate (*XIIIe Congrès International de Médecine ; Section d'Anatomo-pathologie*, 1900. *Paris*, 1901. *Comp. rend.*, p. 317).

GEBHART. — Un cas de kyste sanguin de la rate (*Münch. med. Wochenschrift*, 10 sept. 1901).

LEJARS. — Kyste hématique de la rate (*Congrès de Chirurgie*, 1901).

ADJAROFF. — Kyste séro-sanguinolent de la rate (*Med. Napredak, Sofia*, 1902, t. III, p. 253).

CHAVIER. — Kyste hématique de la rate (*Bull. Méd., Paris*, 1902, t. XVI, p. 24).

DRIANCOURT. — Procédés opérat. des kystes de la rate (*Thèse, Lyon*, 1902).

GIULIANO. — Kyste traumatique de la rate (*Riforma Medica*, nov. 1902).

HENRICIUS. — Kyste de la rate et splénectomie (*Archiv. für. Klin Chir.*, 1903, t. LXXII).

MONNIER. — Kyste de la rate (*Beitrage zû Klin. Chir.*, 1903, t. XLI).

BRUNSWICH LE BIHAN. — Kystes métaclastiques de la rate (*Congrès de Chirurgie*, 1904).

NARDI. — Kystes de la rate (*Rivista veneta delle sc. med.*, 31 mai 1905).

Camus. — Les hématomes intraspléniques et périspléniques (*Thèse, Paris*, 1905).

Powers. — Non parasitic cyst of the spleen (*Tr. am. surg. ass. Phila*, 1905, XXIII, p. 255).

Denis. — Trois cas de tumeurs de la rate (*Policlin. Brux.*, 1906, XV, p. 38, 40).

Finkelstein. — Cysts of the spleen not of parasitic origin (*Prakt Vrach, St-Petersb.*, 1906, v. 383).

100.669. — Lille, Imprimerie Liégeois-Six, rue Léon Gambetta, 244